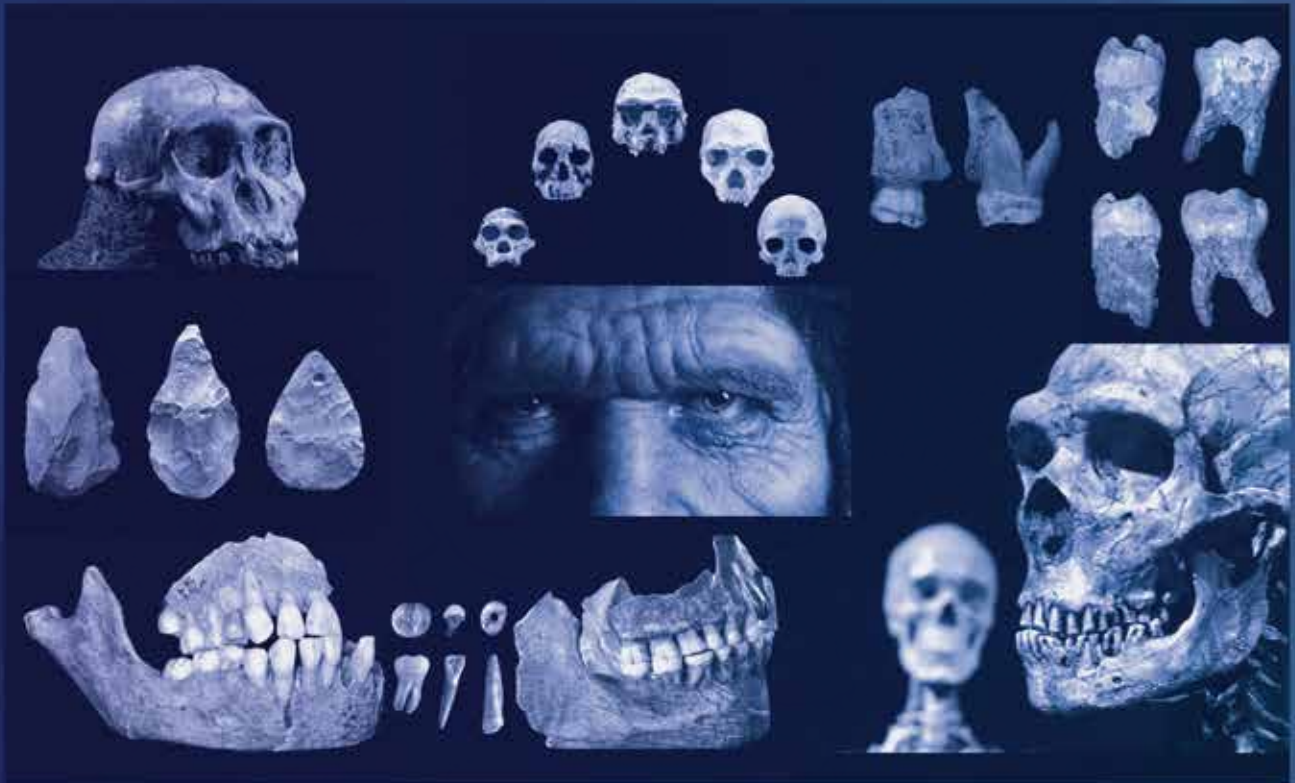

REVISTA ADM ÓRGANO OFICIAL DE LA ASOCIACIÓN DENTAL MEXICANA

Revista | **ADM**



Línea Fiebre, dolor e Inflamación

¡TRAZANDO NUEVOS HORIZONTES!



6 tabletas sublinguales de 30 mg
10 tabletas recubiertas de 10 mg
Reg. No. 256M2005 SSA IV
Solución inyectable 30 mg
con 3 ampolletas de 1 ml
Reg. No. 538M98 SSA IV



45 tabletas de 500 mg
30 tabletas de 250 mg

Línea Antibióticos

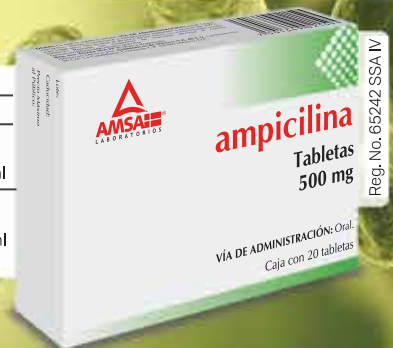

10 tabletas de 37.5 mg / 325 mg
20 tabletas de 37.5 mg / 325 mg



12 cápsulas de 500 mg
Suspensión 500 mg / 5 ml
frasco con polvo para 75 ml
y visito dosificador graduado
Reg. No. 233M2002 SSA IV

20 tabletas de 500 mg
10 tabletas de 1 g
Solución Inyectable 500 mg
frasco ampula con polvo y
ampolleta con diluyente de 2 ml
Solución Inyectable 1 g
frasco ampula con polvo y
ampolleta con diluyente de 5 ml
Reg. No. 78553 SSA IV



10 tabletas de 875 mg / 125 mg
Suspensión pediátrica 125 mg / 3125 mg / 5 ml
frasco con polvo para 60 mL y cucharita dosificadora
Suspensión 200 mg / 28.57 mg / 5 ml
frasco con polvo para 50 mL y cucharita dosificadora
Suspensión 400 mg / 5714 mg / 5 ml
frasco con polvo para 50 mL y cucharita dosificadora
Reg. No. 560M2005 SSA IV



20 cápsulas de 500 mg
12 cápsulas de 500 mg

"Publicidad dirigida a profesionales de la salud"

Lo mejor es ahora Excelente !!!



*45 YEARS**

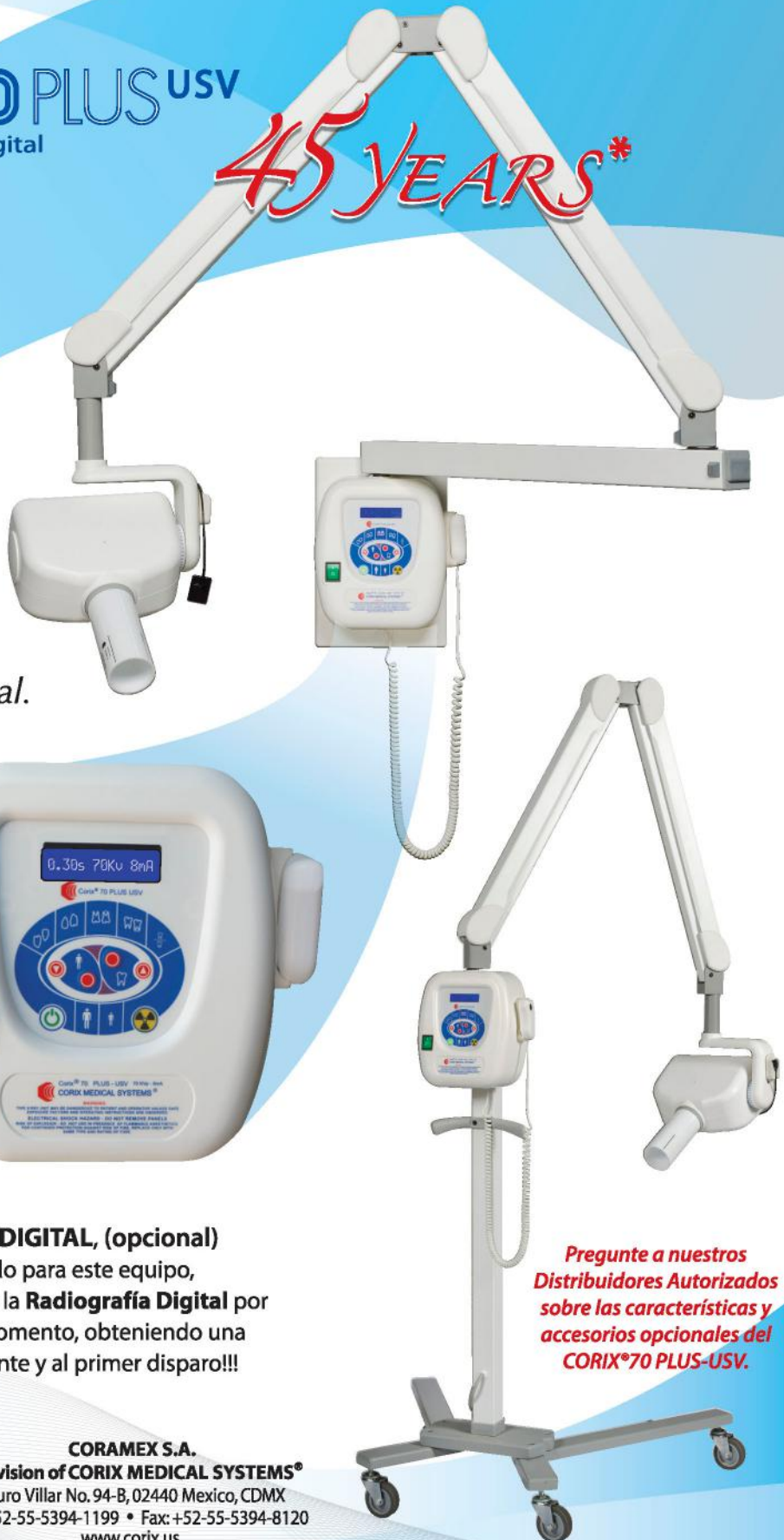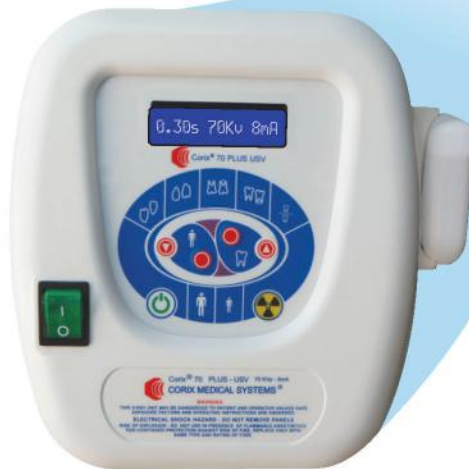*¿Cómo superar el
Equipo de Rayos-X
más vendido de los
últimos 45 años?*

*Haciéndolo todavía mejor,
más amigable e intuitivo
con el usuario, ya que
no requiere memorizar
instrucciones en su uso normal.*

**Alta confiabilidad
por su avanzada
Tecnología SMD.**



Con el **SENSOR CORIX® DIGITAL**, (opcional)
específicamente diseñado para este equipo,
el Odontólogo podrá transitar a la **Radiografía Digital** por
computadora en cualquier momento, obteniendo una
imagen perfecta, en un instante y al primer disparo!!!



*Pregunte a nuestros
Distribuidores Autorizados
sobre las características y
accesorios opcionales del
CORIX®70 PLUS-USV.*



CORAMEX S.A.
A Division of **CORIX MEDICAL SYSTEMS®**
Lauro Villar No.94-B, 02440 Mexico, CDMX
Tel. +52-55-5394-1199 • Fax: +52-55-5394-8120
www.corix.us



¿ABRIRÁS UN CONSULTORIO?
¿TE FALTAN PRODUCTOS PARA
TENERLO COMPLETO?
¿NO CUENTAS CON TIEMPO PARA
IR A COMPRAR LOS MEJORES ARTICULOS?
¿NO TE GUSTA HACER FILA?



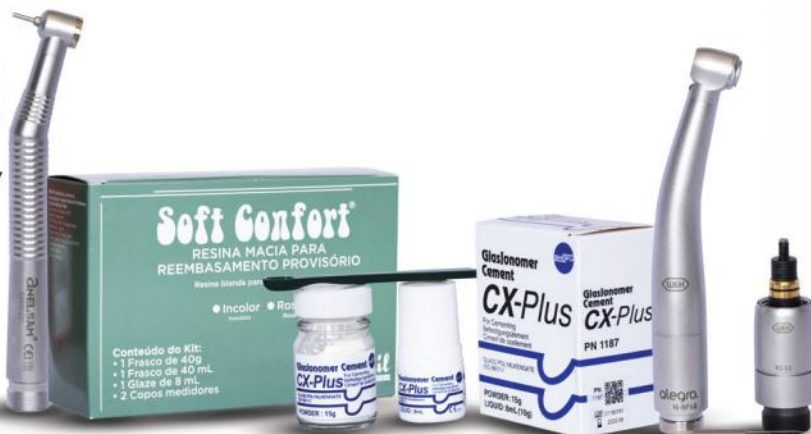Conoce la variedad de productos y equipos odontológicos en
Depósito Dental Villa de Cortés

Visita nuestra tienda en línea:

www.tiendaddvc.mx



Tu compra más
fácil y rápida



Con más de
10,000
artículos

SÍGUENOS EN NUESTRAS REDES SOCIALES



Calz. de Tlalpan 836 y 818, Villa de Cortés, 03530 Benito Juárez, CDMX y el teléfono (55)5698.0060

Aviso COFEPRIS no. 193300202C5636

DIRECTORIO REVISTA ADM

Consejo Editorial

Editor

Dr. Agustín Zerón y Gutiérrez de Velasco

Editores Asociados

Endodoncia

Dr. Sergio Curiel Torres
Dra. Elisa Betancourt Lozano
Dr. Rubén Rosas Aguilar

Odontopediatría

Dr. Luis Karakowsky Kleiman
Dr. José Luis Ureña Cirett
Dr. Héctor Ramón Martínez Menchaca

Cirugía Bucal

Dr. Mario Trejo Cancino
Dr. Tetsuji Tamashiro Higa†
Dr. Ilan Vinitzky Brener

Ortodoncia

Dr. Rolando González López
Dr. en O. Rogelio J. Scougall Vilchis

Periodoncia

Dr. Agustín Zerón y Gutiérrez de Velasco
Dr. Alejandro González Blanco
Dr. Francisco Javier Kenji Hosoya Suzuri

Prostodoncia y Odontología Restaurativa

Dr. Rodrigo Rafael Escalante Vázquez
Dr. Antonio Bello Roch

Patología y Medicina Bucal

Dr. Adalberto Mosqueda Taylor
Dr. José Luis Castellanos Suárez
Dr. Ronell Bologna Molina

Operatoria y Materiales Dentales

Dr. José de Jesús Cedillo Valencia
Dr. Federico Pérez Diez

Práctica Clínica (Mercadotecnia, Ética, otros)

Dr. Armando Hernández Ramírez
Dra. Martha Díaz Curi
Dr. Jorge Parás Ayala

Cariología

Dra. Dolores De La Cruz Cardoso
Dra. Leonor Sánchez Pérez

Investigación

Dra. Miriam Lucía Rocha Navarro

REVISTA ADM ÓRGANO OFICIAL DE LA ASOCIACIÓN DENTAL MEXICANA es una publicación arbitrada y se encuentra indizada y compilada en:

- Medigraphic, Literatura Biomédica (www.medigraphic.org.mx).
- PERIODICA, Índice de Revistas Latinoamericanas en Ciencias, UNAM (<http://biblat.unam.mx>).
- LATININDEX, Sistema Regional de Información en Línea para Revistas Científicas de América Latina, el Caribe, España y Portugal (<http://www.latinindex.org>).
- ARTEMISA IV al XI.
- Index to dental literature Med Lars.
- LILACS (www.bireme.br).
- Biblioteca de la Universidad de Bielefeld, Alemania (www.v.uni-bielefeld.de/english/fulltext).
- Biblioteca de revistas electrónicas biomédicas UNAM, México (www.revbiomedicas.unam.mx).
- Biblioteca Digital de la Universidad de Chile, Rep. de Chile (<http://transtor.sisib.uchile.cl/bdigital>).
- Biblioteca Pública del Estado de Roma, Italia (www.biblioroma.sbn.it/medica/ejnl/fulltext.htm).
- Free Medical Journals (www.freemedicaljournals.com/htm/esp.htm).
- Infodoctor, España (infodoctor.org/revis.htm).
- Universidad de Laussane, Suiza (<http://perunil.uni.ch/perunil/periodiques>).
- Universidad del Wales College of Medicine, Reino Unido (<http://archive.uwcm.ac.uk/ejnl/>).
- Universidad del Norte de Paraná, Brasil (www.unopar.br/bibliolinks/direitos_autorais/biologicas_saude/periodicos_biologicas/periodicos_biologicas.htm).
- Universidad de Regensburg, Alemania (www.bibliothek.uniregensburg.de/ezeit/flphtml?notation=WW-YZ&bid=ZBME&colors=3&frames=toc=6ssg).
- Universidad Federal de Sao Paulo, Brasil (unifesp.br/dis/bibliotecas/revistas.htm).
- Sociedad Iberoamericana de Información Científica (SIIC Data Bases).

La versión a texto completo se encuentra en www.medigraphic.com/adm
La revista se encuentra en <http://www.adm.org.mx>

REVISTA ADM ÓRGANO OFICIAL DE LA ASOCIACIÓN DENTAL MEXICANA es una publicación bimestral del 01 de Enero al 29 de Febrero del 2020 editada e impresa en la Ciudad de México, por Graphimedic S.A. de C.V. Editor Responsable: Agustín Zerón y Gutiérrez de Velasco. Número de Certificado de Reserva otorgado por el Instituto Nacional del Derecho de Autor: 04-2010-030910375200-102. Número de Certificado de Licitud de Título y Contenido: 14789. Expediente: CCPRI/3/TC/10/18712. Clasificación temática asignada: ESPECIALIDADES MÉDICAS. Titular: ASOCIACIÓN DENTAL MEXICANA FEDERACIÓN NACIONAL DE COLEGIOS DE CIRUJANOS DENTISTAS, A.C. Domicilio de la publicación: Ezequiel Montes 92, Col. Tabacalera, Alcaldía Cuauhtémoc, C.P. 06030, Ciudad de México. Teléfonos 0155 3000 0352 y 55 5546 7083. Distribuidor: Asociación Dental Mexicana Federación Nacional de Colegios de Cirujanos Dentistas, A.C.

Arte, diseño, composición tipográfica, pre prensa, impresión y acabado por



Tels. 8589-8527 al 32. E-mail: emyc@medigraphic.com
Impreso en México / Printed in Mexico.

Las opiniones expresadas en los artículos y publicidad son responsabilidad exclusiva de los autores. El material publicado es propiedad de la REVISTA ADM ÓRGANO OFICIAL DE LA ASOCIACIÓN DENTAL MEXICANA, por lo que está prohibida la reproducción parcial o total de su contenido por cualquier medio, ya sea impreso o electrónico.

La correspondencia relacionada con artículos, reseñas, noticias y suscripciones debe dirigirse a REVISTA ADM ÓRGANO OFICIAL DE LA ASOCIACIÓN DENTAL MEXICANA, Ezequiel Montes 92, Col. Tabacalera. Delegación Cuauhtémoc, C.P. 06030, Ciudad de México. Las solicitudes para anuncios comerciales deberán dirigirse a la Asociación Dental Mexicana Federación Nacional de Colegios de Cirujanos Dentistas, A.C., y a Graphimedic, S.A. de C.V., a los teléfonos antes mencionados. La REVISTA ADM ÓRGANO OFICIAL DE LA ASOCIACIÓN DENTAL MEXICANA es una publicación bimestral y aparece la segunda quincena del segundo mes correspondiente.

Costo de Suscripción

	Nacional	Extranjero
Socios ADM	Sin Cargo	
Cirujanos Dentistas no Socios	\$1,950.00	
Estudiantes Acreditados	\$1,500.00	\$2,500.00 al tipo de cambio vigente
Técnicos Dentales	\$1,700.00	(más gastos de envío)
Ejemplar suelto	\$325.00	
Ejemplar atrasado	\$300.00	

Certificado de Reserva de Derecho otorgado por el Instituto Nacional de Derechos de Autor Secretaría de Educación Pública. Reserva: 04-2010-030910375200-102.

Certificado de Licitud de Título y Contenido otorgado por la Comisión Calificadora de Publicaciones y Revistas Ilustradas Secretaría de Gobernación. Certificado No. 14789

Registro postal de publicaciones periódicas: PP09-0027. Autorizada como Publicación Periódica Registro DGC Núm. 0010186. Características 229241.116. Teléfono ADM: (55) 5546 7083. Volumen LXXVII. 2020 © Derechos Reservados. Impreso en la Ciudad de México.

www.adm.org.mx

E-Mail: revista.admfederacion@gmail.com; zeron.revista.adm@gmail.com

info@adm.org.mx

Coordinación Editorial y Publicidad: Dra. Ma. de la Luz Rosales J., Graciela González Cazañas y Loreto Echeverría Torres.



DIRECTORIO ADM

Comité Ejecutivo ADM 2020-2021

Dr. Manuel Sergio Martínez Martínez
Presidente

Dra. Jovita Romero Casanova
Vicepresidenta

Dr. Luis Carlos Hernández Orozco
Secretario del Interior

Dr. Antonio Estrada Valenzuela
Secretario del Exterior

Dra. María Isabel Díaz Ceballos
Secretaria del Interior Suplente

Dra. Itza María De la Cruz Beltrán
Secretaria del Exterior Suplente

Dra. Rosa María Casimiro Espinoza
Tesorera

Dra. Vilma Martínez Gómez
Tesorera Suplente

Comisiones 2020-2021

Biblioteca-Beneficio a Socios

Dra. Gloria Elena Guzmán Celaya

Actividades Sociales y Culturales

Dra. Patricia González González
Dra. Verónica Cristina Guarneros Manzur
Dra. Ma. Elena Eugenia Frías Ramírez

Materiales Dentales

Dr. Ricardo Treviño Elizondo

Comunicación, Información y Medios

Dr. Miguel Ángel Villegas Vivanco
Dr. Eduardo Aseff Schietekat

Asuntos Gubernamentales e Interinstitucionales

Dra. María Eugenia Rivera Olvera
Dra. Martha Rojas Moreno

Educación Odontológica Continua

Dr. Sergio Curiel Torres

Revista ADM

Dr. José Agustín Zerón Gutiérrez de Velasco

Revista ADM Estudiantil

Dr. Enrique Armando Lee Gómez

Webinar

Dr. José Alejandro Espinosa Armida

Presidente Congreso ADM

Dr. Jaime Edelson Tishman

Tesorera Congreso ADM

Dra. Ma. Concepción del Rosío Sosa Mata

Concurso Fotografía Congreso ADM

Dr. Julio Cristóbal Ramírez Quiroga

Presidente Honor y Justicia

Dr. Roberto Orozco Pérez

Secretario Honor y Justicia

Dra. Luz María Liliانا Acuña Cepeda

Comisionado Honor y Justicia

Dr. Ricardo Treviño Elizondo
Dr. José Agustín Zerón Gutiérrez de Velasco
Dr. Francisco de Paula Curiel Torres

Coordinadora Vinculación con Regiones

Dra. Dora Olivia Gastelum Cuevas

Región Noroeste Vinculación con Regiones

Dra. Itza María De la Cruz Beltrán

Región Noreste Vinculación con Regiones

Dr. Eduardo Aseff Schietekat

Región Centro Vinculación con Regiones

Dr. José Luis Macías Macías

Región Centro Sur Vinculación con Regiones

Dra. Vilma Martínez Gómez

Región Centro Sureste Vinculación con Regiones

Dr. Gerardo Macías Valadez Bermúdez

Cum Laude

Dr. José Agustín Zerón Gutiérrez de Velasco

Dr. Roberto Orozco Pérez

Dra. Luz María Liliانا Acuña Cepeda
Dr. Ricardo Treviño Elizondo
Dr. Francisco de Paula Curiel Torres

Congreso Estudiantil

Dra. Luz María Liliانا Acuña Cepeda
Dr. Sergio Favela Flores

Servicio Social de Índole Profesional

Dra. María de Jesús Velázquez Valenzuela

Programa de Salud Bucal del Preescolar

Dra. Patricia Juárez Cienfuegos

Adulto Mayor

Dra. Mirtala Consuelo Güitrón Reyes

Asuntos Parlamentarios

Dr. Fredy Correa Jiménez

Inducción a Presidentes

Dr. Salvador Adalberto Torres Castillo

Ética, Normativa y Consejería Legal

Dra. Adriana Alejandra Sánchez Murillo

Tienda Virtual y Artículos Promocionales

Dr. José Guadalupe Neri Barboza

Consejo de Asesores Comité Ejecutivo-Consejo Consultivo y de Vigilancia

Dra. Alma Gracia Godínez Morales

Consejo de Asesores Comité Ejecutivo

Dra. Laura María Díaz Guzmán

Consejo Consultivo y de Vigilancia ADM 2018-2020

Dr. Guillermo Loza Hernández
Presidente

Dra. Gloria Elena Guzmán Celaya
Secretaria

Dr. Arnoldo Portilla Palacios
Vocal

Consejo de Certificación ADM 2017-2019

Dra. M. Carolina Rodríguez García
Presidente

Dr. Rolando Gonzalo Peniche Marcín
Secretario

Dra. Flor del Carmen Gómez Martínez
Tesorera

Dr. Oscar Eduardo Ríos Magallanes
Dr. Enrique Armando Lee Gómez
Consejeros

Fundación ADM, IAP

Dr. Jaime Edelson Tishman
Presidente

Dr. Manuel Sergio Martínez Martínez
Secretario

Dr. Víctor Manuel Guerrero Reynoso
Tesorero

Dra. Alma Gracia Godínez Morales
Dra. Patricia Juárez Cienfuegos
Vocales

Dr. Oscar Eduardo Ríos Magallanes
Lic. Héctor Flores
Asesores

Editorial

- 04 Historia e histeria.
History and hysteria.
Agustín Zerón

Jessica Anaí Domínguez-Monreal,
Juan Carlos Cuevas-González,
Alejandro Donohué-Cornejo,
Simón Yobanny Reyes-López,
Erasto Armando Zaragoza-Contreras,
León Francisco Espinosa-Cristóbal

Artículos originales / Original articles

- 06 Estudio de la relación de los terceros molares superiores retenidos y el seno maxilar en radiografías panorámicas y tomografía (CBCT).
Study of the relationship of retained upper third molars and maxillary sinus in panoramic radiographs and tomography (CBCT).
Diego Vázquez, Beatriz Subirán, Martín Pujol, Alejandra Antoniuk, Leonard Nart, Lorena Benítez, Walter Moyano, Luis Rannelucci, Pedro Hecht
- 11 Prevalencia de lesiones bucales en tejido blando encontradas en la Clínica de Estomatología de la Facultad de Odontología de la Universidad de los Andes. Periodo 2015-2018.
Prevalence of oral lesions in soft tissue found in the Clinic of Stomatology of the Faculty of Dentistry of the University of los Andes. 2015-2018 period.
Andreina Tejada García
- 17 Caries en la tercera edad en una universidad de la ciudad de Puebla 2017-2018.
Caries in the third age in a university of the City of Puebla 2017-2018.
María Margarita Quiroz Hernández,
Eric Contreras Sánchez,
Yadira Thereza Pacheco Paredes
- 22 Evaluación de la adhesión de sistemas adhesivos de grabado total en esmalte dental bovino usando un agente desproteinizante: un estudio *in vitro*.
Evaluation of adhesion of total etch adhesive systems on bovine dental enamel using a deproteinizing agent: an in vitro study.
Michelle Gerardo Lang-Salas,
Luz Alejandra Villarreal-Romero,

Artículo de revisión / Review

- 28 Manifestaciones orales de trastornos hematológicos no neoplásicos.
Oral manifestations of non-neoplastic hematologic disorders.
Israel Parra Ortega, Daniel Rodríguez Ortega

Casos clínicos / Clinical cases

- 37 Control vertical mediante *bite block* en relación céntrica.
Vertical control through bite block in centric relation.
Ernesto Eduardo Rodríguez Padilla,
Salvador Antonio Ferrer Tamburini
- 41 Manejo ortodóncico de la clase III: presentación de un caso clínico.
Orthodontic management class III: presentation of a clinical case.
Cynthia Marlen Horta Sánchez, Fernando Parés Vidrio

Historia de la medicina / History of medicine

- 46 Día del Dentista, según la cosmovisión maya.
Day of the dentist, according to the Mayan cosmivision.
Eduardo Ensaldo-Fuentes, Eduardo Ensaldo-Carrasco,
Ricardo Rivas-Muñoz

In Memoriam

- 51 Dr. Raúl G Caffesse
(1939-2019)
Agustín Zerón

Historia e histeria.

History and hysteria.

Agustín Zerón*

Quizá la más grande lección de historia es cuando nadie aprendió de las lecciones de su propia historia. Así sería el enlace buscando llegar a una Odontología feliz. La Odontología feliz no es sólo para el dentista o el odontólogo, en todo debe ser primero feliz para el paciente. El bien hacer es el bien estar, estar bien por lo realizado, y merecidamente llegar a el bien tener. La dentistería en sus orígenes fue empírica, y sus pilares fueron la práctica clínica y creativa aunado a la destreza artística para reproducir los dientes perdidos. Los trabajos dentales realizados por los egipcios y etruscos fueron una inspiración que se reprodujo en la mente de los dentistas y en sus libros del siglo XVIII hasta los inicios del siglo XX. El libro de Pierre Fauchard de 1728 reproduce arcos, amarres y alambres inspirados en la práctica de etruscos y romanos. Incluso instrumentos de acero diseñados por el mismo Pitágoras también se reprodujeron hasta en las primeras escuelas de odontología, como en el Colegio de Cirugía Dental de Baltimore inaugurada en 1840 donde sus estudiantes usaban sus primeros «estuches de profilaxis».

La hominización o evolución humana conlleva fenotipos evolutivos en el tamaño de los dientes y tamaño del cerebro, la dentición y el encéfalo, desde el *Australopithecus sediba* al *paranthropus robustus*, homínidos con grandes dientes y cerebro pequeño. Éstos forman parte de la línea de la evolución, donde la forma y tamaño de los dientes fue cambiando de manera significativa, principalmente cuando los primeros humanos empezaron a utilizar instrumentos para preparar sus alimentos, y sus dientes se convirtieron en una tercera mano. Los datos paleontológicos reflejan que las proporciones y la geometría de los dientes han tenido variaciones similares en un patrón de evolución neutro no direccional, que

comienza antes del género *Homo* y continúa similar hasta nuestra especie. Los desgastes y malposición dentaria son evidentes en las diversas especies del género *Homo* al ir usando menos los dientes. Los dientes laterales han evolucionado a una tasa relativamente constante, lo que permite suponer que también han intervenido factores epigenéticos a nivel ambiental, y no sólo genéticos, tal como se aprecia en el *H. habilis*, *H. erectus*, *H. Neanderthalensis*, y que los fenotipos dentales pueden ser más marcados en el *Homo sapiens*.

Recientemente participamos en la presentación del libro «Historia de la Ortodoncia en México, sus persona-



Figura 1: Dr. Rolando González autor del libro y el Dr. Manuel Martínez, presidente de la ADM.

* Editor en Jefe de la Revista ADM.



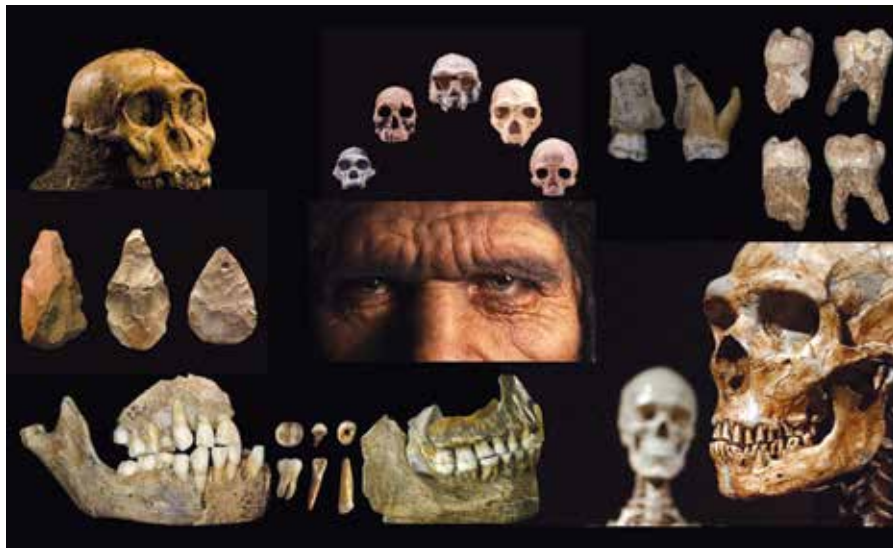


Figura 2:

Homos.

jes, filosofías y gremios» del Dr. Rolando González López, expresidente de la ADM y un importante impulsor de la certificación de especialista y acreditación de escuelas de ortodoncia. Es muy importante no olvidar la historia, porque cuando la historia se escribe, se recuerda.

En este número tenemos dos artículos de ortodoncia; Control vertical mediante Bite-block en relación céntrica y un caso clínico sobre manejo ortodóncico de la clase III. Un artículo sobre el estudio de la relación de los terceros molares superiores retenidos y el seno maxilar en radiografías panorámicas y tomografía (CBCT). Otros artículos relacionados a la prevalencia de lesiones de tejidos blandos en cavidad oral en una clínica de la Universidad de los Andes, y otro sobre manifestaciones orales de trastornos no neoplásicos. Los otros artículos

son sobre caries en la tercera edad, y un estudio *in vitro* sobre sistemas de adhesión al esmalte bovino usando un agente desproteinizante. Y para enmarcar la conmemoración del Día del Odontólogo en México, aludiendo a Santa Apolonia, y para reafirmar la identidad prehispánica, tenemos un trabajo sobre el día del dentista según la cosmovisión maya.

En este número dedicamos un espacio especial a la memoria del Dr. Raúl G. Caffesse, un gran profesor, un buen clínico y un excelente investigador.

Correspondencia:

Agustín Zerón

E-mail: periodontologia@hotmail.com

www.medigraphic.org.mx

Estudio de la relación de los terceros molares superiores retenidos y el seno maxilar en radiografías panorámicas y tomografía (CBCT).

Study of the relationship of retained upper third molars and maxillary sinus in panoramic radiographs and tomography (CBCT).

Diego Vázquez,* Beatriz Subirán,‡ Martín Pujol,‡ Alejandra Antoniuk,§ Leonard Nart,§ Lorena Benítez,§ Walter Moyano,|| Luis Rannelucci,|| Pedro Hecht[¶]

RESUMEN

Objetivo: Evaluar la eficacia de la radiografía panorámica para establecer la relación de los terceros molares superiores y la cortical inferior del seno maxilar, en comparación con la tomografía computarizada de haz cónico (CBCT). **Material y métodos:** El trabajo incluyó 72 pacientes, se estudiaron 34 terceros molares superiores retenidos izquierdos y 38 derechos. Se realizaron mediciones con el programa para establecer la distancia entre la cortical inferior del seno maxilar y el ápice del tercer molar superior a partir de la imagen de la radiografía panorámica en lo que se estableció como parámetros: «a distancia, en contacto y dentro del piso de seno maxilar». Luego, con los cortes oblicuos o paraaxiales de la tomografía computarizada (CBCT) se observó la verdadera ubicación en el plano buco-palatino. **Resultados:** Del total de los terceros molares superiores 34 fueron izquierdas (47.22%) y 38 derechas (52.78%). En la Rx. Panorámica, 18 casos (25%) se encontraron a distancia al seno maxilar, 12 en contacto (16.7%) y 42 por dentro (58.3%) del seno maxilar. En la tomografía se observaron 20 casos (27.8%) a distancia del conducto, 16 (22.2%) en contacto y 36 (50%) por dentro del seno maxilar. Se observaron diferencias estadísticamente significativas ($p < 0.05$) entre la Rx. panorámica y la tomografía (CBCT) de los terceros molares que se hallan por dentro del seno maxilar. **Conclusión:** A partir de los resultados obtenidos, podemos establecer que la radiografía panorámica no permite conocer la verdadera relación entre la cortical inferior del seno maxilar y los terceros molares superiores.

Palabras clave: Radiografía panorámica, tomografía computarizada, haz cónico, TCAC, tercer molar superior, retención dentaria.

ABSTRACT

Objective: To evaluate the effectiveness of panoramic radiography to establish the relationship of the upper third molars and the inferior cortical of the maxillary sinus, in comparison with the Cone Beam Computed Tomography (CBCT). **Material and methods:** The work included 72 patients, 34 upper left maxillary molars and 38 rights were studied. Measurements were made with the program to establish the distance between the lower cortex of the maxillary sinus and the apex of the upper third molar from the image of the panoramic radiograph in what was established as parameters: «at a distance, in contact and inside the floor of maxillary sinus». Then with the oblique or paraaxial slices of the computed tomography (CBCT) the true location in the bucco-palatinal plane was observed. **Results:** Of the total upper third molars, 34 were left (47.22%) and 38 right (52.78%). In the panoramic X-ray 18 cases (25%) were found at distance to the maxillary sinus, 12 in contact (16.7%) and 42 inside (58.3%) of the maxillary sinus. The tomography showed 20 cases (27.8%) at a distance from the canal, 16 (22.2%) in contact and 36 (50%) inside the maxillary sinus. Statistically significant differences were observed ($p < 0.05$) between the Rx. panoramic and tomography (CBCT) of the third molars that are inside the maxillary sinus. **Conclusion:** From the results obtained, we can establish that the panoramic radiograph does not allow knowing the true relationship between the inferior cortical of the maxillary sinus and the upper third molars.

Keywords: Panoramic radiography, computed tomography, cone beam, CBCT, upper third molar, dental retention.

* Profesor Titular. Cátedra de Diagnóstico por Imágenes.

‡ Profesor Adjunto. Cátedra de Diagnóstico por Imágenes.

§ Jefe de Trabajos Prácticos. Cátedra de Diagnóstico por Imágenes.

|| Ayudante de primera. Cátedra de Diagnóstico por Imágenes.

¶ Jefe de Trabajos Prácticos. Cátedra de Odontología Legal y Forense.

Facultad de Odontología de la Universidad de Buenos Aires, Argentina.

Recibido: 21 Octubre 2019.

Aceptado para publicación: 18 Noviembre 2019.



INTRODUCCIÓN

Se considera que un diente retenido es una anomalía dentaria de desarrollo, en la cual una vez que llega la etapa normal de erupción, las estructuras dentarias permanecen en el interior de los maxilares, sin alterar la integridad del saco pericoronario, pudiendo clasificarse en retención subgingival cuando está rodeado por mucosa gingival e intraósea rodeado por tejido óseo, siendo ésta de mayor profundidad.¹

Se pudo evidenciar que durante el transcurso de los años, el hombre ha modificado sus hábitos alimenticios, provocando en el mismo una reducción en la función masticatoria debido a la disminución del tamaño de los músculos y huesos que cumplen dicha función, dando por resultado un aumento en los dientes retenidos por la falta de espacio en los maxilares una vez llegada la etapa cronológica normal de erupción. Las maloclusiones ocupan un lugar de prevalencia en lo que respecta a las anomalías dentarias de desarrollo y se establece que son provocadas por órganos dentarios retenidos.

Estadísticamente, se considera que los terceros molares superiores son las estructuras dentarias que se hallan con mayor frecuencia en retención, encontrándose con mayor incidencia en la segunda década de vida sin evidenciar diferencias entre hombres y mujeres según la bibliografía consultada.^{1,2}

Cuando los gérmenes están en una mala posición, se los considera como un factor de retención, también la alteración de las fuerzas de erupción, la disminución del tamaño normal de la arcada dentaria, la esclerosis ósea, hiperplasias gingivales fibrosas, pérdida prematura de los dientes temporales, presencia de dientes supernumerarios, tumores, quistes, dilaceraciones y anquilosis también son consideradas como presuntas alteraciones que causarían esta anomalía.

Los terceros molares superiores retenidos se caracterizan por poder generar quistes cuando el saco pericoronario que recubre al diente se llena de fluidos, incrementando su tamaño hasta poder formar una estructura quística, alterando estructuras óseas y dentarias adyacentes. Se recomienda la extracción quirúrgica del tercer molar retenido a edades tempranas.^{2,3}

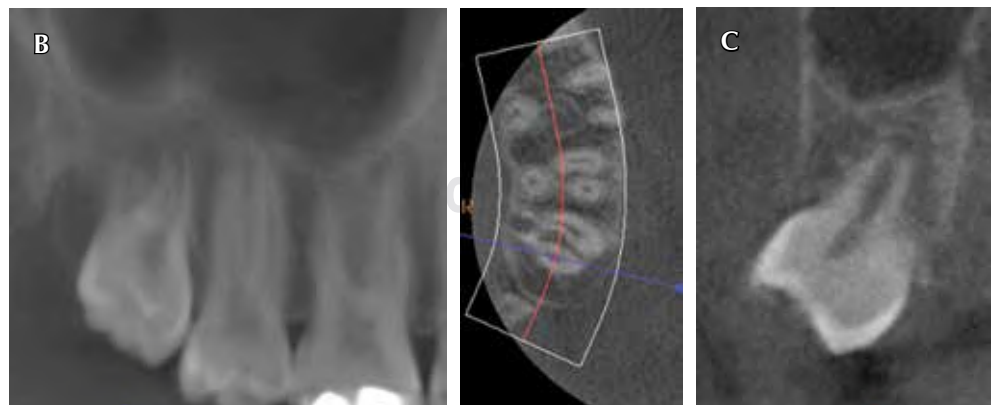
La radiografía panorámica es una técnica sencilla de realizar y de gran utilidad para diagnosticar posibles patologías en los maxilares. Con la incorporación de la digitalización en radiología, se ha logrado mejorar la calidad y definición de las imágenes.^{4,5} La tomografía computarizada de haz cónico o CBCT (*Cone Beam Computed Tomography*), fue desarrollada para obtener imágenes de las estructuras de cabeza y cuello en tres dimensiones con una dosis de radiación menor que la tomografía computarizada multicortes. Este tipo de tomografía emite radiación en forma de haz cónico adquiriendo la imagen un volumen 3D.^{4,6}

El objetivo del trabajo es evaluar la eficacia de la radiografía panorámica para establecer la relación de los terceros molares superiores y la cortical inferior del seno maxilar, en comparación con la tomografía computada (CBCT) en la ciudad de Buenos Aires en Argentina.

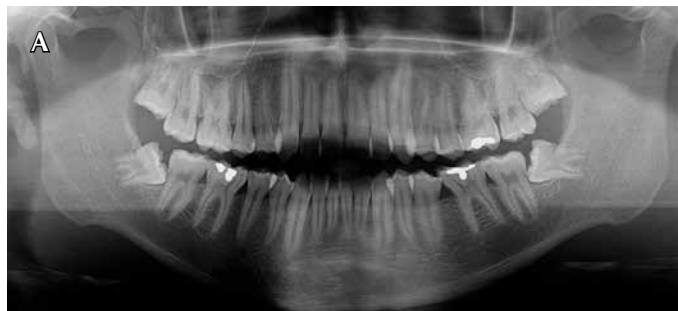

Figura 1:

- A) Radiografía panorámica.** Se observa el órgano 1.8 en contacto con la cortical del seno maxilar.
- B) CBCT corte panorex.** Se observa el órgano 1.8 a distancia de la cortical inferior del seno maxilar.
- Se observa en el corte curvo axial.
- C) CBCT corte oblicuo.** Se observa distancia entre la cortical del seno y el órgano 1.8.



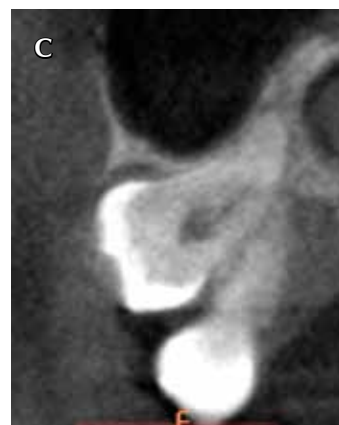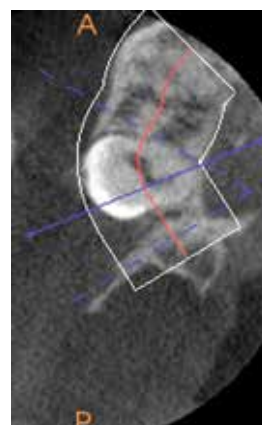

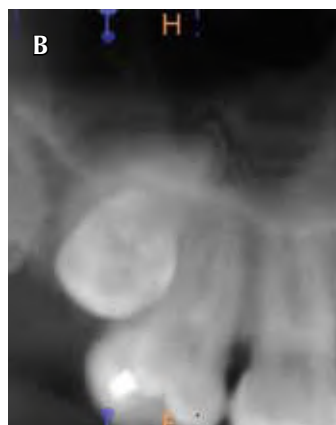
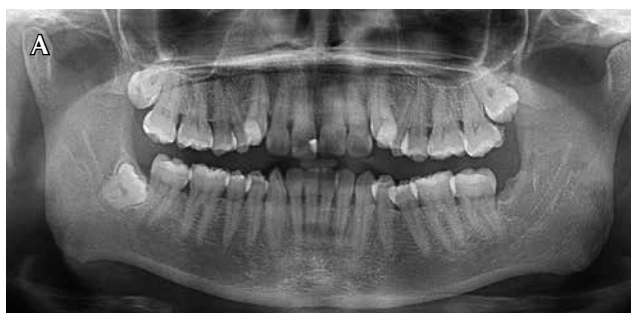Figura 2:

A) Radiografía panorámica. Se observa el órgano 1.8 por dentro del seno maxilar. **B)** CBCT corte panorex. Se observa el órgano 1.8 por dentro del seno maxilar. Se observa en el corte curvo axial. **C)** CBCT corte oblicuo. Se observa la raíz del órgano 1.8 en contacto con la cortical del seno maxilar.

MATERIAL Y MÉTODOS

Se realizó un estudio retrospectivo descriptivo en el que se observaron los registros de las imágenes digitales de una muestra de 72 radiografías y tomografías seleccionados al azar, siendo derivados para la toma de imágenes por odontólogos para la exodoncia de los terceros molares superiores.

Criterios de inclusión: 18 años hasta los 50 años, de sexo masculino y femenino que puedan quedarse inmóvil durante la toma de los estudios imagenológicos. Criterios de exclusión: mujeres embarazadas.

Las adquisiciones de las tomografías (CBCT) y radiografías panorámicas se realizaron en un equipo marca Carestream 9000c 3D de origen Francés, con un tamaño de vóxel de $0.7 \times 0.7 \times 7 \text{ mm}^3$ y un tamaño de Fov de $50 \times 37 \text{ mm}$. Se utilizó para realizar las radiografías panorámicas, valores que fueron desde los 63 a 88 kv, de 8 a 10 mA, y 10 a 15 segundos de tiempo de exposición por cada radiografía según contextura, tamaño y edad del paciente. Para la realización de las tomografías CBCT se utilizaron valores desde los 63 Kv hasta los 90 kv, de 8 hasta 10 mA, y 11 a 18 segundos de tiempo de exposición por estudio según la contextura, tamaño y edad de cada paciente.

Se utilizó el programa del equipo Carestream 9000c 3D en el que se editaron en los cortes paraxiales u oblicuos de la imagen en los maxilares superiores en la zona correspondiente a los terceros molares.

En el trabajo se observaron 72 pacientes, en los cuales se estudiaron 34 terceros molares superiores retenidos izquierdos y 38 molares superiores retenidos derechos. Se realizaron mediciones con el software para establecer la distancia entre la cortical inferior del seno maxilar y el ápice del tercer molar superior a partir de la imagen de la radiografía panorámica en lo que se estableció: «a distancia, en contacto y dentro» como parámetros. Luego, con los cortes oblicuos o paraaxiales de la tomografía computada (CBCT), se observó la verdadera ubicación en el plano buco-palatino con la herramienta del software para medir la ubicación precisa de los terceros molares superiores retenidos por personal calibrado en la sala de informes de la Cátedra de Diagnóstico por Imágenes de la Facultad de Odontología de la Universidad de Buenos Aires (Figuras 1 y 2).

RESULTADOS

En el estudio se pudo observar que se hallaron 34 molares superiores izquierdos (47.22%) y 38 molares superiores

Lado	Tercer molar		Panorámica		CBCT	
	A distancia	En contacto	Dentro	A distancia	En contacto	Dentro
Total	18	12	42	20	16	36

derechos (52.78%). En las radiografías panorámicas se hallaron 18 casos (25%) con distancia al seno maxilar, 12 en contacto con el seno maxilar (16.7%) y 42 por dentro del seno maxilar (58.3%).

En la tomografía CBCT se observaron 20 casos (27.8%) a distancia del conducto, 16 (22.2%) en contacto y 36 (50%) por dentro del seno maxilar.

El análisis estadístico incluyó comparaciones apareadas no paramétricas (test de pares apareados de Wilcoxon) para las variables de relación entre el tercer molar superior y la cortical del seno maxilar en la radiografía panorámica o CBCT. Se observaron diferencias altamente significativas al nivel $p < 0.05$ entre los terceros molares superiores derechos e izquierdos, que se hallan por dentro del seno maxilar. En las comparaciones apareadas de los terceros molares superiores entre las radiografías panorámicas y CBCT a distancia y en contacto no se evi-

denciaron diferencias estadísticamente significativas. No se hallaron diferencias significativas según el lado (derecho o izquierdo) y según el sexo (Figura 3).

DISCUSIÓN

A partir de la incorporación de la tomografía computarizada de haz cónico (CBCT) en odontología, se puede obtener exactitud para diagnosticar posibles patologías y la planificación de los tratamientos a partir de la alta resolución y calidad de imágenes que ofrece este tipo de equipamiento. Nuestro estudio nos permitió trabajar con mediciones uno a uno en la relación existente entre las raíces de los terceros molares superiores y la cortical inferior del seno maxilar, pudiendo observar en los cortes oblicuos estructuras de diferentes ubicaciones con respecto a la bidimensionalidad que nos ofrece la radiografía panorámica.^{7,8}

Según la bibliografía consultada, se han realizado numerosos estudios en lo que respecta a la relación de los terceros molares inferiores y su relación con el conducto dentario inferior, pero no se evidencia el estudio de los terceros molares superiores con respecto al seno maxilar.^{2,9}

CONCLUSIONES

A partir de los resultados obtenidos, podemos establecer que la radiografía panorámica no permite conocer la verdadera relación entre la cortical inferior del seno maxilar y los terceros molares superiores y que la tomografía CBCT utilizada en odontología nos permite dar exactitud en el diagnóstico de la relación de la ubicación dentaria y las estructuras anatómicas asociadas.

BIBLIOGRAFÍA

- Vázquez D, Martínez M, Hecht P. Frecuencia de las retenciones dentarias en radiografías panorámicas. Presentación de un estudio en 100 pacientes. *Acta Odontol Venez.* 2013; 51 (1).
- Vázquez D, Subiran B, Osende N, Estévez A, Vautier M, Hecht P. Estudio comparativo de la relación de los terceros molares inferiores retenidos con el conducto dentario inferior en radiografías panorámicas y tomografías Cone Beam. *Revista Científica Odontológica.* 2016; 12 (1): 14-18.

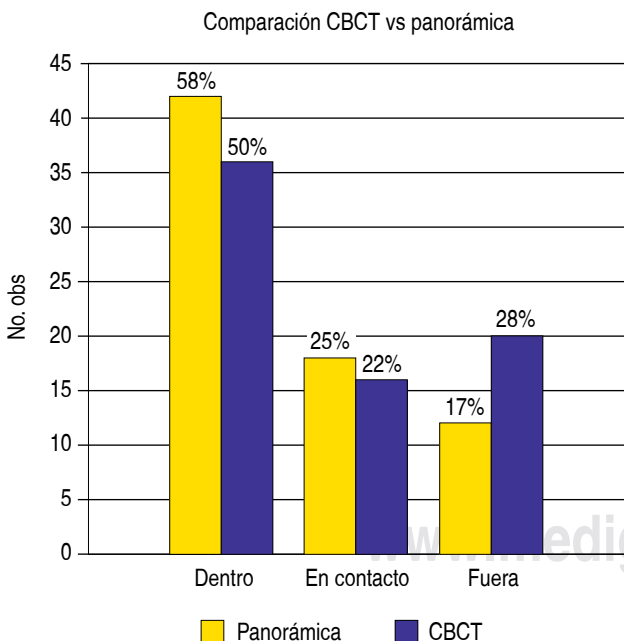


Figura 3: Relación de los terceros molares superiores con respecto a la cortical del seno maxilar evaluada en radiografías panorámicas y CBCT.

3. De Coster PJ, Mortier G, Marks LA, Martens LC. Cranial suture biology and dental development: genetic and clinical perspectives. *J Oral Pathol Med.* 2007; 36 (8): 447-455.
4. Araki K, Maki K, Seki K, Sakamaki K, Harata Y, Sakaino R et al. Characteristics of a newly developed dentomaxillofacial X-ray cone beam CT scanner. System configuration and physical properties. *Dentomaxillofac Radiol.* 2004; 33: 51-59.
5. Kawada S, Koyasu K, Zholnerovskaya EI, Oda S. Analysis of dental anomalies in the Siberian mole, *Talpa altaica* (Insectivora, Talpidae). *Arch Oral Biol.* 2006; 51 (11): 1029-1039.
6. Quereshy FA, Savell TA, Palomo JM. Applications of cone beam computed tomography in the practice of oral and maxillofacial surgery. *J Oral Maxillofac Surg.* 2008; 66: 791-796.
7. Vázquez D, Bruno I, Ramírez MJ, Martínez B, Carbajal E, Martínez M. Estudio de prevalencia de las patologías dentarias de desarrollo en radiografías panorámicas. *Rev Fac Odont UBA.* 2008; 23 (54/55): 9-12.
8. Ezoddini AF, Sheikha MH, Ahmadi H. Prevalence of dental developmental anomalies: a radiographic study. *Community Dent Health.* 2007; 24 (3): 140-144.
9. Shahbazian M, Vandewoude C, Wyatt J, Jacobs R. Comparative assessment of panoramic radiography and CBCT imaging for radio diagnostics in the posterior maxilla. *Clin Oral Investig.* 2014; 18 (1): 293-300.

Correspondencia:

Diego Jorge Vázquez

E-mail: dr.diegovazquez@hotmail.com

www.medigraphic.org.mx

Prevalencia de lesiones bucales en tejido blando encontradas en la Clínica de Estomatología de la Facultad de Odontología de la Universidad de los Andes. Periodo 2015-2018.

Prevalence of oral lesions in soft tissue found in the Clinic of Stomatology of the Faculty of Dentistry of the University of los Andes. 2015-2018 period.

Andreina Tejada García*

RESUMEN

Introducción: La epidemiología sobre alteraciones en tejidos blandos bucales es limitada cuando se compara con caries, enfermedades periodontales y maloclusiones, por lo que su estudio representa un paso adelante en la odontología más allá de los dientes. **Objetivo:** Describir la prevalencia de las lesiones bucales en tejido blando encontradas en la Clínica de Estomatología de la Facultad de Odontología de la ULA, del 2015 al 2018, con la finalidad de proporcionar una fuente de datos actualizada, que oriente a una mejor prevención y oportuno diagnóstico. **Material y métodos:** Se realizó una investigación descriptiva, documental, retrospectiva y multivariable. **Resultados:** De 1,000 fichas clínicas estudiadas, las patologías más frecuentes fueron: lengua saburral (50.6%), queilitis (33.4%), traumatismo de la mucosa de los carrillos (27.6%), vórices linguales (18.3%), anquiloglosia (13.7%) y agrandamiento de rugas palatinas (11.7%). La zona con mayor alteración fue la lengua (92.1%), mientras que el paladar fue la menos afectada (29%). De los hábitos predisponentes a la formación de lesiones, el mordisqueo de mucosa fue el más común (16.5%). En cuanto a los factores locales asociados, una higiene oral regular/deficiente resultó el principal (53.8%). **Conclusión:** La educación del paciente sigue siendo considerada la clave para disminuir la aparición de patologías y su evolución a entidades más graves.

Palabras clave: Patología bucal, lesiones orales, lengua saburral, queilitis, hábitos bucales.

ABSTRACT

Introduction: Epidemiological studies on soft tissue alterations in the mouth are limited when compared with caries, periodontal diseases and malocclusions, so their study represents a step forward in dentistry beyond the teeth. **Objective:** To describe the prevalence of soft tissue oral lesions found in the Stomatology Clinic of the ULA School of Dentistry, from 2015 to 2018, in order to provide an up-to-date data source, to guide better prevention and timely diagnosis. **Material and methods:** A descriptive and documentary, retrospective and multivariable research was carried out. The statistical package IBM SPSS Statistics v 23 was applied for the analysis. **Results:** 1,000 clinical records studied, the most frequent pathologies were: saburral tongue (50.6%), cheilitis (33.4%), traumatism of the cheek mucosa (27.6%), lingual varices (18.3%), ankyloglossia (13.7%) and enlargement of palatal rugas (11.7%). The tongue was the most affected (92.1%), while the palate was the least affected (29%). Of the predisposing habits to the formation of lesions, mucosal nipping was the most common (16.5%). Regarding the associated local factors, a regular / deficient oral hygiene was the main one (53.8%). **Conclusion:** Patient education is still considered the key to diminish not only the appearance of pathologies but their evolution to more serious entities.

Keywords: Oral pathology, oral lesions, saburral tongue, cheilitis, oral habits.

INTRODUCCIÓN

La cavidad oral es asiento de una amplia diversidad de entidades que involucran variaciones anatómicas y

estados patológicos; continuamente se encuentra sujeta a cambios debido a diferentes factores irritantes a los que está expuesta. Las lesiones bucales en tejidos blandos pueden ser el resultado de distintos estados en la vida del ser humano, como la gestación o el envejecimiento, ser producto de disturbios emocionales, representar algunas veces las primeras manifestaciones de alteraciones sistémicas o de enfermedades infecto-contagiosas, o en el peor y más temido de los casos: el punto inicial de un cáncer oral.¹⁻³

* Profesora de la Cátedra de Patología Clínica y Terapéutica Estomatológica. Facultad de Odontología de la Universidad de los Andes. Bogotá, Colombia.

Recibido: 13 Abril 2019.

Aceptado para publicación: 18 Noviembre 2019.



Entre las muchas clasificaciones para facilitar la identificación de las alteraciones en boca, pueden dividirse en: entidades no patológicas (también conocidas como variantes anatómicas, que engloba aquellos cambios evolutivos que sufren los tejidos durante la vida del individuo y son tan frecuentes e inocuas que no representan una patología), y entidades patológicas o lesiones bucales, que son aquellas alteraciones en la mucosa como resultado de traumatismos, infecciones bacterianas, virales o micóticas, o asociadas con padecimientos sistémicos, nutricionales, de etiología autoinmune o neoplásica. Hay patologías que se presentan en zonas específicas, como es el caso de la rínula en el piso de la boca o la estomatitis nicotínica en el paladar; sin embargo, existen otras que pueden aparecer en varios sitios de la mucosa, lo que puede llegar a dificultar su diagnóstico.⁴⁻⁷

Por otra parte, las lesiones bucales pueden asociarse también a un estilo de vida y hábitos poco saludables en los pacientes, que no sólo las agravan sino que también pueden originarlas; como es el caso del tabaquismo, el alcoholismo, el mordisqueo de mucosas y la masticación de chimó (tabaco curado), cuyas manifestaciones van a depender del sitio de colocación, y una higiene oral deficiente.⁸⁻¹⁰

Los conceptos de salud dental y salud oral casi siempre han sido usados como sinónimos. Sin embargo, cuando se utilizan por lo general se hace referencia a los órganos dentarios y a la higiene bucal, pasando por alto patologías de los tejidos blandos y estructuras adyacentes de la cavidad oral; la información sobre la distribución y frecuencia de lesiones de la mucosa bucal se ha reportado en diferentes países, pero suele estar restringida a muy pocas lesiones por estudio.¹¹

En los últimos años, en Latinoamérica se han realizado investigaciones al respecto, todas ellas abordadas desde distintos puntos, como etiología, patogénesis, clínica e histopatología; no obstante, siguen siendo muy pocas en comparación con otras patologías como caries, enfermedades periodontales y maloclusiones. Estudios reportan que aproximadamente 10% de individuos mayores de 35 años tienen cuando menos una alteración en boca, y que por lo general es raro que haya sido registrada por su odontólogo, porcentaje elevado si lo asociamos con las lesiones potencialmente malignas que pudieron ignorarse.¹²

En Venezuela, los estudios sobre la epidemiología de estas anomalías contenidas en una misma investigación son escasos, por lo que existe un vacío de antecedentes que permitan al profesional de la salud conocer aquéllas que se evidencian con mayor frecuencia en su comunidad y preparar su accionar hacia ellas. La Facultad de Odontología de la Universidad de los Andes (FOULA), constituye el principal centro de docencia-servicio en salud oral en

la ciudad de Mérida, prestando atención a pacientes, no sólo de la ciudad sino también de distintas partes del país, representando un reflejo fiel de los padecimientos de la población; y dentro de ella, la Cátedra de Patología Clínica y Terapéutica Estomatológica constituye el primer contacto de la institución con el paciente, siendo el área de especialidad en patología bucal y los responsables de la elaboración de su diagnóstico.

Por lo tanto, se planteó describir la prevalencia de lesiones bucales en tejidos blandos encontradas en los pacientes asistidos en la Clínica de Estomatología de la FOULA en el periodo 2015-2018, con la finalidad de, en primer lugar, proporcionar una fuente confiable de datos epidemiológicos actualizada, en segundo lugar orientar el plan de estudio de la materia, tomando como referencia las patologías más comunes, y en tercer lugar guiar a docentes y alumnos en la elaboración de una mejor prevención y oportuno diagnóstico.

MATERIAL Y MÉTODOS

Se realizó una investigación de tipo descriptivo, pues se estudiaron las características específicas de la población y factores asociados. Con un diseño documental, retrospectivo y multivariable, ya que la fuente de datos estuvo representada por fichas clínicas de los últimos tres años y se estudiaron varios rasgos relacionados a la patología en tejidos blandos.^{13,14}

Para este estudio, se consideraron todas aquellas fichas clínicas durante los años 2015 a 2018 de los pacientes asistidos en el área clínica de la Cátedra de Patología Clínica y Terapéutica Estomatológica de la FOULA. Luego de haber sido sometidas a los criterios de inclusión correspondientes (datos completos, letra legible, pacientes mayores a 12 años), para una selección total de 1,000 fichas clínicas, se solicitó ante mencionada área clínica autorización para el uso de las fichas según lo contemplado en el Art. 62 y Art. 63 del Código de Deontología Odontológica Venezolano, asegurándoles que su fin sería exclusivamente académico, manteniendo el anonimato de los pacientes y demás puntos contemplados en el Art. 68 de la Ley Orgánica de Salud Venezolana.^{15,16}

Se enumeraron las fichas clínicas y se vaciaron en el instrumento de recolección de datos elaborado especialmente para esta investigación, el cual consistió en una ficha de registro avalada previamente por un jurado de expertos en el área. El instrumento contenía primeramente el número de identificación de las fichas ordenadas cronológicamente hasta la más actual, seguido por la edad y género del paciente. Posteriormente, los hábitos

presentados, así como los factores locales predisponentes y, finalmente, las lesiones encontradas con su respectiva localización. Luego de completar la recolección de datos, se procedió a totalizar lo obtenido.

El análisis de los datos fue de tipo descriptivo, lo que permitió la realización de tablas de frecuencia absoluta y gráficos en forma de barras simples y sectoriales, a través de la utilización del paquete estadístico IBM SPSS versión 23.

RESULTADOS

La población de estudio estuvo conformada por 1,000 fichas clínicas, pertenecientes al periodo 2015-2018 correspondientes a los pacientes atendidos en la Clínica de Estomatología de Facultad de Odontología de la Universidad de los Andes. La mayor afluencia de pacientes estuvo ubicada en el grupo etario de los 20 a 25 años de edad con 40.1% seguida por los de 36 a 55 años con 19%. En cuanto al género, el femenino preponderó con 53.9% sobre el masculino con 46.1%.

Al analizar la presencia de hábitos (*Figura 1*), el mordisqueo de la mucosa yugal y labial resultó el más común con 16.5%, seguido del tabaquismo en 12.4%, mientras que de los factores locales predisponentes a formar lesiones (*Figura 2*), la higiene oral regular fue el principal con 53.8% continuando con la presencia en boca de aparatología ortodóncica en un 11%.

En la lengua, 50.6% reportó patología en la forma de lengua saburral, mientras que 11.5% presentó lengua fisurada (*Tabla 1*).

En los labios, 33.4% fue diagnosticado con queilitis, mientras que en 13.2% se identificó resequeidad labial. Dentro de la categoría «otras lesiones» se agruparon aquellas que se presentaron en porcentajes muy bajos (*Tabla 2*).

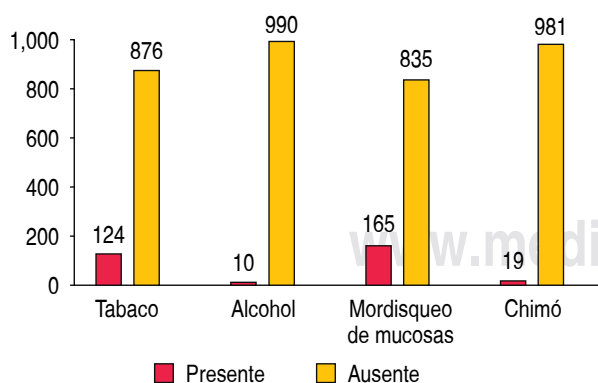


Figura 1: Hábitos de los pacientes atendidos. Modificado de Tejada, A. 2018.

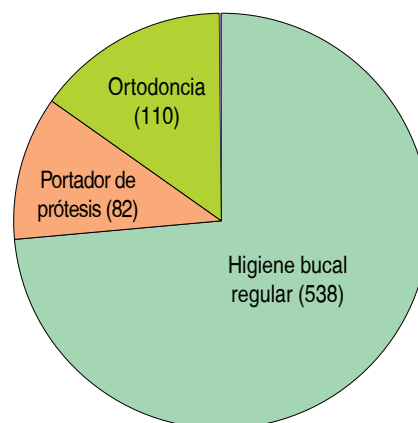


Figura 2: Factores locales asociados con lesiones en tejidos blandos. Modificada de Tejada, A. 2018.

Tabla 1: Lesiones encontradas en lengua.

Lesión(es)	n
Sin lesión	79
Lengua saburral	506
Lengua fisurada	130
Glositis migratoria benigna	8
Lengua pilosa	109
Macroglosia	51
Otras lesiones	117
Total	1,000

En la región de los carrillos, en 27.6% de las fichas clínicas se reportó traumatismo de mucosa (de tipo laceraciones y hematomas) (*Tabla 3*).

En el caso del paladar, el agrandamiento de rugas palatinas fue diagnosticado en 14.6% de la población de estudio, seguido de agrandamiento de la papila incisiva en 7.9% y de estomatitis subprotésica con 3.3% (*Tabla 4*).

Finalmente, en la región sublingual, en 18.3% se hallaron várices linguales y en 13.7% anquiloglosia (*Tabla 5*).

La zona con mayor alteración fue la lengua con 92.1%, mientras que el paladar fue la menos afectada con 29% de los pacientes.

DISCUSIÓN

Los datos epidemiológicos sobre entidades patológicas en tejido blando bucal son limitados cuando se compara

con caries, periodontitis o maloclusiones, por lo que su estudio representa un paso adelante en la odontología interdisciplinaria (principalmente cariología y periodontología), más allá que sólo ver dientes. En la población

Tabla 2: Lesiones encontradas en labios.

Lesión(es)	n
Sin lesión	179
Con lesión	
Queilitis	334
Macroqueilia	32
Microqueilia	25
Pigmentaciones melánicas	33
Traumatismo (laceraciones, hematomas)	19
Queilitis y pigmentaciones melánicas	37
Queilitis y traumatismo	19
Queilitis y macroqueilia	23
Queilitis y nevus	15
Resequedad labial	132
Nevus	16
Acné	13
Otras lesiones	302
Total	1,000

Otras lesiones: mucocele, herpes labial, afta(s), úlcera(s), fibroma, papiloma, labio fisurado.

Tabla 3: Lesiones encontradas en carrillos.

Lesión(es)	n
Sin lesión	655
Lesión por traumatismo (laceraciones, hematomas)	276
Úlcera(s)	4
Mácula	1
Hiperplasia fibrosa	5
Agrandamiento de la glándula parótida	3
Agrandamiento del conducto de Stenon	22
Queratosis friccional	10
Pigmentaciones melánicas	16
Afta(s)	2
Leucoplasia	2
Fibroma	4
Total	1,000

Tabla 4: Lesiones encontradas en paladar.

Lesión(es)	n
Sin lesión	712
Estomatitis subprotésica	33
Estomatitis nicotínica	5
Hiperplasia fibromatosa lateralizada	1
Úlcera(s)	2
Úvula bífida	1
Agrandamiento de la úvula	1
Agrandamiento de las rugas palatinas	146
Agrandamiento de la papila incisiva	79
Pigmentaciones melánicas	4
Afta(s)	1
Traumatismo (laceraciones, hematomas)	10
Paladar hendido/fisurado	5
Total	1,000

Tabla 5: Lesiones encontradas en región sublingual.

Lesión(es)	n
Sin lesión en tejido blando	614
Várices linguales	183
Pigmentaciones melánicas	3
Traumatismo (laceraciones, hematomas)	3
Hiperplasia fibrosa inducida por prótesis	1
Ránula	7
Agrandamiento de carúnculas linguales	10
Afta(s)	3
Úlcera(s)	1
Anquiloglosia	174
Ausencia de frenillo	1
Total	1,000

de 1,000 pacientes del presente estudio, la patología en lengua resultó la alteración más frecuente, siendo de tipo saburral, seguida por la queilitis y las lesiones en mucosa de carrillo por traumatismo (laceraciones y hematomas). Guzmán, Marín y Valero encontraron como principales hallazgos clínicos en una población de 400 pacientes la enfermedad en lengua, identificándose como la más común la lengua saburral, lo que coincide con los resultados de esta investigación. Entre las principales causas de la formación de la capa de saburra en la superficie

dorsal de la lengua está la higiene deficiente; dentro de lo reflejado en el estudio, el principal factor predisponente fue precisamente una higiene oral regular o inadecuada, por lo que se comprobó su relación directa.¹⁷

Contrariamente, reportan Moret, Rivera y Cartaya que la leucoplasia y la hiperplasia fibrosa fueron las mayormente identificadas, pudiéndose asociar a la amplia diferencia temporal que hay entre ambas investigaciones, adjudicándose que actualmente se hace un énfasis especial en la educación del paciente y la prevención de patologías más severas. Coincide, sin embargo, en la frecuencia del género femenino en la segunda década de la vida como los sectores más afectados dentro de la población.¹⁸

Aldape, Padilla y Cruz también reportaron el género femenino en la segunda y tercera década de la vida como los individuos con más aparición de patologías, lo que puede deberse a que son las mujeres jóvenes las que más acuden a consulta odontológica dándole una mayor prioridad a su salud y estética. No obstante, difiere de este trabajo en que la hiperplasia fibrosa y el mucocelo fueron las alteraciones en tejido blando más diagnosticadas. El sitio de mayor afección fueron los labios, lo que tiene similitud con los resultados aquí obtenidos donde la lengua y los labios son las estructuras anatómicas más susceptibles.¹⁹

En cuanto a los hábitos encontrados, la mayor parte de la literatura identifica el tabaquismo como el principal asociado a presencia de patologías en cavidad oral. Dista un poco del resultado de este trabajo, donde el mordisqueo de mucosa labial o yugal fue el más frecuente, seguido del tabaquismo, lo que se corresponde con que dentro de las lesiones encontradas de forma más común se presente la lesión por traumatismos. Este hábito está íntimamente relacionado con situaciones de estrés y ansiedad del paciente, por lo que se puede asumir que la población de estudio está sometida a niveles más altos de estos factores y que la educación sobre su manejo también debiese formar parte del tratamiento.^{20,21}

Sumado a lo anterior, un traumatismo constante en tejidos blandos puede cambiar las características del epitelio y originar alteraciones más graves; por lo que una promoción de la salud desempeña un rol fundamental para anteponerse al desarrollo de estos hábitos. Haciendo uso de la epidemiología, se puede aumentar la eficiencia de la prevención y promoción en salud.¹

Por otra parte, las estructuras anatómicas más afectadas fueron la lengua y los labios, datos a tomar en cuenta al hablar de odontología preventiva en tejidos blandos, ya que precisamente estas zonas están bien establecidas

entre las localizaciones frecuentes de carcinoma en boca como lo reportan Tirado y Granados en su estudio.²²

CONCLUSIONES

Fueron identificadas entre las 1,000 fichas clínicas como las lesiones con mayor prevalencia en tejido blando la lengua saburral, la queilitis y las lesiones en mucosa de carrillos por traumatismo, siendo el individuo de género femenino ubicado entre la segunda y tercera décadas de la vida el más susceptible. Las estructuras anatómicas más propensas a padecer lesiones fueron la lengua y los labios. El hábito principal presentado fue el mordisqueo de la mucosa labial y yugal, y como principal factor predisponente se registró una higiene oral regular o deficiente.

El diagnóstico realizado fue meramente clínico, se sugiere, por lo tanto, hacer corroboración con diagnósticos histopatológicos y/o imagenológicos para investigaciones futuras; teniendo en cuenta que en la medida en que se elaboren en el país más estudios de patologías bucales en tejidos blandos se tendrá una realidad más acertada, que servirá para actualizar planes de estudio en las distintas facultades de odontología y fortalecer las actividades de diagnóstico, tratamiento y prevención en el ejercicio profesional.

AGRADECIMIENTOS

A la Facultad de Odontología de la Universidad de los Andes, Mérida-Venezuela y a su Cátedra de Patología Clínica y Terapéutica Estomatológica por su invaluable colaboración.

BIBLIOGRAFÍA

1. Donahue A, Leyva ER, Ponce S, Aldape B, Quezada D, Borges A et al. Distribución de condiciones y lesiones de la mucosa bucal en pacientes adultos mexicanos. *Rev Cubana Estomatol.* 2007; 43 (1).
2. Pacho-Saavedra JA, Piñol-Jiménez FN. Lesiones bucales relacionadas con las enfermedades digestivas. *Rev Cubana Estomatol.* 2006; 43 (3).
3. Brito N, González M, Bagur M. Lesiones en la mucosa bucal que se manifiestan durante el tratamiento ortodóntico. *ODOUS Científica.* 2007; 8 (2): 39-45.
4. Bermúdez J. Lesiones en la mucosa bucal relacionadas con el consumo del tabaco de mascar (chimó). Reporte de un caso. *Ciencia Odontológica.* 2011; 8 (2): 141-150.
5. García E, Anaya G, Godoy L. Manual para la detección de alteraciones de la mucosa bucal potencialmente malignas. Diario Oficial de la Federación el 23 de julio de 2003.
6. Aguas S, Lanfranchi H. Lesiones premalignas o cancerizables en cavidad oral. *Revista de la Facultad de Odontología (UBA).* 2004; 19 (47): 21-30.
7. Casian A, Trejo P, De León C, Carmona D. Hiperplasia fibrosa: reporte de un caso. *Rev Clin Periodoncia Implantol Rehabil Oral.* 2011; 4 (2): 74-79.

8. Jiménez C, Ramírez R, Ortiz V, Virgüez Y, Benítez A. Identificación de lesiones en los tejidos blandos de la cavidad bucal en adolescentes con privación de libertad en el odontopediátrico de Carapa. *Acta Odontológica Venezolana*. 2006; 47 (2): 327-333.
9. Gonzáles-Gonzáles R, Bolgna-Molina R, Névarez-Rascón A, Gil-Carreón R. Lesiones frecuentes en la mucosa bucal en niños y adolescentes: revisión literaria. *Rev ADM*. 2011; 67 (1): 17-24.
10. Corona-Carpio M, Ramón-Jiménez R, Urgelléz-Matos W. Lesiones de la mucosa bucal en adultos mayores con prótesis dentales totales. *MEDISAN*. 2017; 21 (7): 813-818.
11. Axéll T, Zain RB, Siwamogstham P, Tantiniran D, Thampipit J. Prevalence of oral soft tissue lesions in out-patients at two Malaysian and Thai dental schools. *Community Dent Oral Epidemiol*. 1990; 18 (2): 95-99.
12. Bouquot JE. Common oral lesions found during a mass screening examination. *JADA*. 1986; 112: 50-57.
13. Hurtado J. El proyecto de investigación: comprensión holística de la investigación. 6a edición. Caracas, Venezuela: Ediciones Quirón, Editorial Sypal; 2010. 168 pág. 13.
14. Díaz-Narváez V, Calzadilla-Núñez A. Artículos científicos, tipos de investigación y productividad científica en las Ciencias de la Salud. *Revista Ciencias de la Salud*. 2016; 14 (1): 115-121.
15. Código de Deontología Odontológica. XXXIX Convención Nacional del Colegio de Odontólogos de Venezuela: San Felipe - Estado Yaracuy. Agosto de 1992.
16. Ley Orgánica de Salud. Gaceta Oficial N° 36.579 de fecha 11 de noviembre 1998.
17. Guzmán-Marín B, Calero JA. Principales hallazgos clínicos en la lengua en una población de Cali. *Rev Estomat*. 2005; 13 (1): 5-12.
18. Moret Y, Rivera H, Cartaya M. Prevalencia de lesiones en la mucosa bucal de pacientes diagnosticados en el Laboratorio Central de Histopatología Bucal "Dr. Pedro Tinoco" de la Facultad de Odontología de la Universidad Central de Venezuela durante el periodo 1968-1987. *Acta Odontol Venez*. 2007; 45 (2): 1-7.
19. Aldape B, Padilla G, Cruz B. Frecuencia de lesiones bucales histopatológicas en un laboratorio de patología bucal. *Rev ADM*. 2007; 64 (2): 61-67.
20. Gonzáles R, Herrera B, López I, Osorio M, Madrazo D. Principales lesiones bucales y factores de riesgo presentes en población mayor de 60 años. *Rev Cubana Estomatol*. 2010; 47 (1): 105-114.
21. Quintana JC, Fernández M, Laborde R. Factores de riesgo de lesiones premalignas y malignas bucales. *Rev Cubana Estomatol*. 2004; 41 (3).
22. Tirado L, Granados M. Epidemiología y etiología del cáncer de la cabeza y el cuello. *Cancerología*. 2007; 2: 9-17.
23. Mascaró, JM. Diccionario terminológico de ciencias médicas, 1977 Barcelona, Salvat Editores.

Correspondencia:

Andreina Tejada García

Urb. Belensate, calle 8, #47 Caruyara.

República Bolivariana de Venezuela

Tel: + 58 274 266 3808 / 414 779 0220

E-mail: od.andreinatejada@gmail.com

Caries en la tercera edad en una universidad de la ciudad de Puebla 2017-2018.

Caries in the third age in a university of the City of Puebla 2017-2018.

María Margarita Quiroz Hernández,* Eric Contreras Sánchez,* Yadira Thereza Pacheco Paredes‡

RESUMEN

La caries es una infección que afecta a cualquier persona sin importar edad, género o clase social. Es importante enfocar la atención odontológica a pacientes de tercera edad ya que tienden a un crecimiento anual de 3.8% de la población mexicana. Actualmente, se han realizado campañas de salud bucal para esta población; a pesar de los múltiples esfuerzos realizados para la prevención y erradicación de dicha enfermedad existe un descuido en los tratamientos para pacientes de la tercera edad, lo cual puede favorecer la pérdida de dientes. El objetivo del estudio fue determinar la prevalencia y severidad de caries en adultos mayores en la clínica de odontología de la Universidad Popular Autónoma del Estado de Puebla (UPAEP). Se realizó un estudio descriptivo, retrospectivo; se revisaron 345 expedientes de pacientes de tercera edad del 2017 al 2018, que asistieron por primera vez a consulta. Se obtiene la prevalencia y severidad a través del índice CPOD (cariados, perdidos y obturados). La prevalencia de dientes cariados fue 79%; se obtuvo un CPOD de 18.63 (alto riesgo). Se concluye el implementar medidas preventivas que impacten en mayor dimensión a la caries, para su disminución o erradicación en pacientes geriátricos.

Palabras clave: Caries, tercera, edad, cariados, perdidos, obturados.

ABSTRACT

Caries is an infection that affects anyone regardless of their age, gender or social class. It is, however, important to focus dental care on elderly patients as that part of the Mexican population is growing at 3.8% annually. Currently, oral health campaigns have been carried out for this population, but despite the multiple efforts undertaken for prevention and eradication of the disease, treatment for elderly patients is often overlooked. The consequence of this lack of treatment can be the loss of teeth. The objective of this study is to determine the prevalence and severity of caries in elderly patients at the dental clinic of the Universidad Popular Autónoma del Estado de Puebla (UPAEP). A descriptive, retrospective study was carried out where the records of 345 elderly, first-time patients were reviewed for the 2017-2018 period. The prevalence and severity of caries was determined using the DMFT index (decay, missing, filled). The prevalence of carious teeth was 79% with a DMFT of 18.63 indicating high risk. We conclude that preventive measures should be implemented to impact and decrease caries in geriatric patients.

Keywords: Caries, elderly, decay, missing, filled.

INTRODUCCIÓN

La caries es la enfermedad con mayor prevalencia en el mundo que afecta a niños, adultos y a personas de la tercera edad; es clasificada como una de las 10 enfermedades crónicas a nivel mundial,¹ no tiene predilección de género, afecta a cualquier rango de edad y es considerada

una enfermedad transmisible, irreversible y multifactorial. Tiene interacción con cuatro factores: el huésped, la microflora, el sustrato y el tiempo;^{2,3} agregando múltiples factores fisiológicos, conductuales y ambientales, actuando de manera sinérgica, compleja y dinámica.^{4,5}

Actualmente, existe un incremento importante de adultos mayores y es de suma importancia prestar atención a este grupo de edad, dado el último censo del 2010 en México, que arroja que hay 10 millones de adultos mayores de 60 años, correspondiente a 9% total de la población con un crecimiento anual de 3.8%, para el 2050 se estima que el adulto mayor conformará cerca de 28% de la población, implicando un rápido envejecimiento de la población.^{6,7} Este aumento de la variable del adulto mayor ha ocasionado que en los últimos años sea una de las prioridades políticas

* Estudiante de la Facultad de Odontología.
‡ Profesora de la Facultad de Odontología.

Universidad Popular Autónoma del Estado de Puebla (UPAEP).

Recibido: 06 Enero 2020.

Aceptado para publicación: 12 Enero 2020.



sociales y de salud; sin embargo, son pocos los programas que en la actualidad se tienen para este sector de la población, por consiguiente es fundamental la creación de un programa de salud bucal y general propia del adulto mayor.⁶

A pesar de los servicios gratuitos y campañas de salud bucal existe la necesidad de asistir a servicios particulares de bajo costo como son las universidades. El estudio se realizó en la clínica de odontología de la Universidad Popular Autónoma del Estado de Puebla (UPAEP) con pacientes de la tercera edad.

El adulto mayor, como característica de su edad y del proceso de envejecimiento, asume determinados comportamientos psicosociales y condicionan la actitud en la consulta odontológica y por ende la percepción sobre el servicio. Se reconoce que por naturaleza los adultos mayores se hacen más vulnerables a presentar problemas en la salud y a su vez pueden mostrar una mayor probabilidad de tener más limitantes para acceder a la resolución y control de la enfermedad.⁸

A pesar de las campañas preventivas realizadas en la disminución y eliminación de la caries, es evidente la pérdida de dientes y la falta de rehabilitación pertinente, lo que afecta la salud oral. Esto se ve influenciado por la situación de vulnerabilidad a los cambios naturales del envejecimiento físico como: disminución del volumen y peso corporal, rigidez muscular, fragilidad ósea y problemas de multimorbilidad afectando directamente a la desnutrición e higiene personal, por lo cual también presentan algún grado de deterioro cognitivo, por lo tanto ocasiona el aumento de limitantes de desplazamiento de un lugar a otro e incrementa el riesgo de contraer un accidente por factores externos.^{9,10} Por otro lado, se encuentran los factores sociales y psicológicos que van apareciendo cuando el individuo comienza a perder sus funciones ya antes mencionadas y por ello aparece el aislamiento, lo cual lo restringe de sus actividades e impide su participación activa.¹¹ Un gran porcentaje de adultos mayores padecen de depresión y ansiedad por factores como las enfermedades adquiridas, el entorno en el que viven, estado civil y la soledad, incluyendo la falta de trabajo.¹² Otras limitantes influyentes en el

adulto mayor que repercuten directamente en el descuido personal es el abandono y la falta de atención familiar;^{13,14} debido al transcurso del tiempo, los adultos mayores son considerados una carga extra para los familiares debido al padecimiento de múltiples enfermedades e incremento en el cuidado hacia el adulto mayor.¹⁴ Las personas de la tercera edad se tornan dependientes de sus familiares, impactando directamente en el descuido personal y bucodental en este rango de edad, esto influye en la captación de la enfermedad y aceptación del tratamiento, así como la buena comunicación con los prestadores de salud.¹⁴ Es importante concientizar a los adultos mayores y a los familiares para tener un mejor cuidado en su cavidad oral, debido a las complicaciones que éstas pueden provocarles en la salud sistémica.^{15,16}

El objetivo del trabajo fue determinar la prevalencia y severidad de los órganos dentarios más susceptibles a caries en adultos mayores, en la clínica de odontología UPAEP.

MATERIAL Y MÉTODOS

Se realizó un estudio descriptivo, transversal, retrospectivo y observacional con 345 expedientes del archivo de la Clínica Odontológica, en pacientes de 60 años y más del 2017 al 2018, que asistieron por primera vez.

Se solicitó autorización ante las instancias pertinentes para el uso y recolección de los expedientes clínicos, solicitando el permiso y consentimiento para el uso de esta información, por lo cual se asignaron días específicos y se diseñó la hoja de recolección de datos en Excel. En cada revisión de expedientes, se procedió al registro de los hallazgos de la historia clínica en la hoja de recolección de datos. Se elaboraron cuadros de contingencia permitiendo analizar la prevalencia y severidad existente de caries en el adulto mayor.

RESULTADOS

Se revisaron 345 adultos mayores de 60 años y más que asistieron en el año 2017 y 2018 a la clínica odontológica.

Tabla 1: Distribución de género.

Género	2017	%	2018	%	2017-2018	%
Femenino	119	67	102	61	221	64
Masculino	59	33	65	39	124	36
Total	178	100	167	100	345	100

ca, 64% de la población fueron mujeres y 36% hombres (Tabla 1).

La prevalencia de dientes cariados en pacientes adultos mayores fue de 79%; en el periodo 2017 fue de 75% y en el año 2018 fue de 83%.

En los órganos dentarios perdidos se muestra una prevalencia de 85%; en el periodo 2017 la prevalencia fue de 82% y en el año 2018 fue de 88%.

La prevalencia de órganos dentales obturados fue de 62%; en el 2017 fue de 59 y 66% en el 2018 (Tabla 2).

En los resultados se encontró que de los 345 pacientes, el diente con mayor afectación por caries fue el 34 con un 29.85% de la población, y el diente que presentó mayor porcentaje de pérdida fue el 36 con un 54.78% de los casos (Figura 1).

El índice CPO se distribuye por edades de ambos sexos del año 2017 y 2018 con un global de 18.63 (Tabla 3 y 4). Se aprecian índices de severidad de alto riesgo en

los pacientes de 60 a 64 años de edad con un índice de 6.3 y en pacientes de 80 a 100 años con un bajo riesgo (Tabla 4).

DISCUSIÓN

La prevalencia de caries en el presente estudio realizado en la clínica de odontología de la UPAEP fue alta en adultos mayores, posiblemente asociado a factores relacionados al envejecimiento tales como: problemas psicológicos (depresión y ansiedad), multimorbilidad, rigidez corporal, fragilidad ósea, deterioro cognitivo, la falta de atención y abandono de familiares hacia estos; ocasionando el descuido personal y dental junto con otros factores como el nivel socioeconómico y educativo.¹⁰ Al comparar los resultados obtenidos en Puebla, 79% de adultos mayores afectados por caries, con el SIVEPAB (Sistema de Vigilancia Epidemiológica de Patologías Bucales) 98% de pacientes de la tercera edad con problema de caries a nivel nacional,¹⁷ se deduce que este sector vulnerable requiere mayor atención para el control de los padecimientos bucodentales como es la caries.

Al estudiar el riesgo a caries en Puebla, arroja el 18.63. En un estudio realizado en el estado de Hidalgo obtuvieron un índice de 19.7,¹⁸ considerándose en ambos casos un riesgo alto. Por lo tanto, se deben implementar estrategias educativas, preventivas e interceptivas en las poblaciones más vulnerables como el paciente geriátrico

	2017 (%)	2018 (%)	2017-2018 (%)
C	75	83	79
P	82	88	85
O	59	66	62

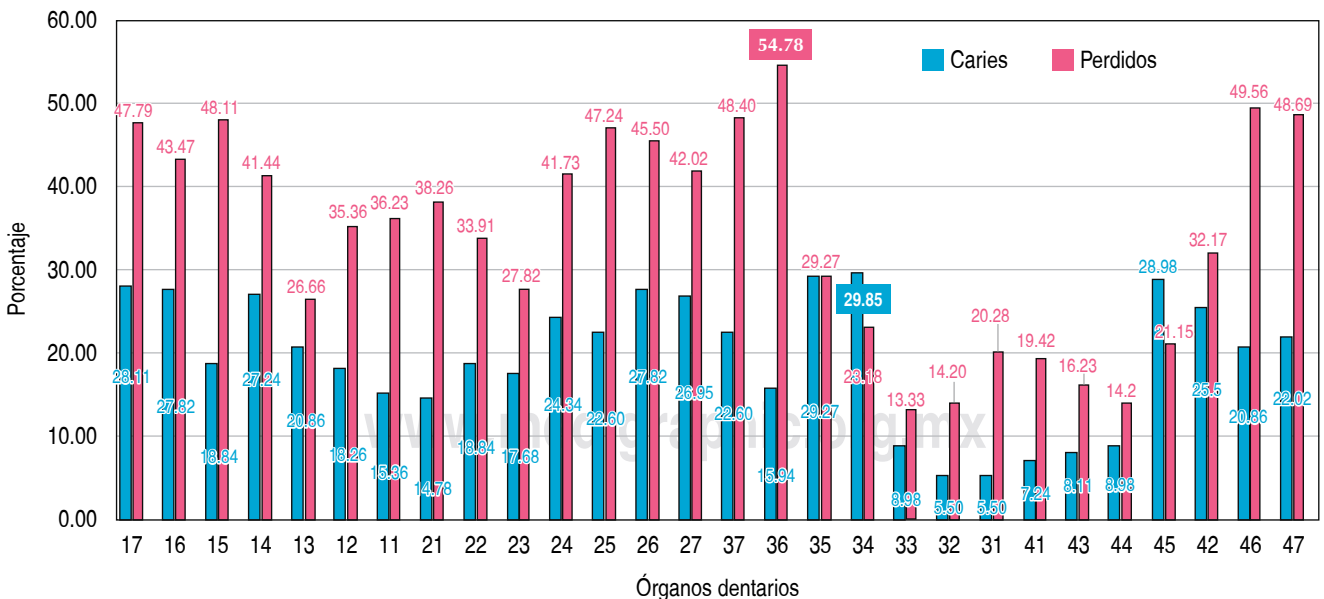


Figura 1: Órganos dentarios más afectados por caries y perdidos.

Tabla 3: Distribución de índice CPO.

	2017	2018	2017-2018
CPO	18.12	19.16	18.63

Tabla 4: Distribución por edades de ambos sexos 2017-2018.

Edad	CPO
60-64	6.3
65-69	3.99
70-74	4.52
75-79	2.17
80-84	1.08
85-100	0.57
Total	18.63

ofreciendo una atención transdisciplinaria, mejorando la calidad de vida. Se pretende disminuir o erradicar la caries en estos pacientes para evitar la pérdida de órganos dentarios y al estar en una etapa susceptible por el envejecimiento puede favorecer los procesos de desnutrición, provocando una función masticatoria deficiente.⁴ Esta última afecta la digestión y la absorción de los nutrientes necesarios para el mantenimiento, crecimiento y desarrollo de las funciones.¹⁰ La pérdida de dientes favorece en esta población diversas patologías bucodentales, como la pérdida de dimensión vertical, que puede derivar a problemas temporomandibulares, queilitis angular y maloclusión dental cuando no es rehabilitado.^{3,13}

La salud oral en México ha progresado en pacientes de la tercera edad, sin embargo, se deben realizar más estudios epidemiológicos en esta población, debido al actual ascenso de la población adulta mayor de 3.8% y un futuro incremento total de 28%.^{6,7}

CONCLUSIONES

Es necesario brindar atención transdisciplinaria al paciente geriátrico ya que el cuidado bucal es complejo, esto implica establecer adecuaciones en su manejo por tratarse de pacientes con problemas sistémicos, sociales, físicos y mentales, diferentes a la población joven. Una de las enfermedades más frecuentes en los adultos mayores es la caries, al igual que las enfermedades periodontales,

siendo relevante concientizar a la edad adulta a implementar hábitos higiénicos adecuados para el mejor mantenimiento de la cavidad oral. Existen múltiples barreras motoras en el adulto mayor que no permiten el adecuado cepillado dental e interdental, que requieren la ayuda de familiares, amigos o conocidos, pero no todas las personas de la tercera edad cuentan con el apoyo social, por ello tienen un sensible deterioro oral. Por esta razón, se deben realizar más estudios epidemiológicos a este grupo de riesgo para evaluar el estado de su salud oral en cada paciente y así reducir el riesgo a caries, periodontitis y la pérdida dental.

Es fundamental concientizar a las instituciones públicas y privadas a efectuar un mayor esfuerzo preventivo y educativo para potencializar aquellas estrategias epidemiológicas en los servicios odontológicos, siendo prioritario establecer programas multidisciplinarios e interdisciplinarios alcanzables para erradicar aquellas barreras, las cuales impiden al paciente cumplir su tratamiento y mantenimiento.

BIBLIOGRAFÍA

1. Chu CH, Ng A, Chau AM, Lo EC. Oral health status of elderly chinese with dementia in Hong Kong. *Oral health & prev dent* [internet]. 2015 Feb 24 [cited 2019 May 22]; 13 (1): 51-7. Available from: <https://ohpd.quintessenz.de/index.php?doc=abstract&abstractID=32343/>.
2. Rodríguez T, Hernández DI, Lara A. Bioquímica de la caries. *Rev Mex de Estoma* [internet]. 2018 Jun 30 [cited 2019 Apr 13]; 5 (1): 6-7. Available from: <https://www.remexesto.com/index.php/remexesto/article/view/180/362>.
3. Hernandez L, Marimón M, Linares E, Gonzalez E. Salud oral y hábitos dietéticos en los adultos mayores no institucionalizados. *Rev Cubana Aliment Nutr* [Internet]. 2017 Feb 23 [cited 2019 Jun 13]; 27 (1): 29-48. Available from: <https://www.medigraphic.com/pdfs/revcubalnut/can-2017/can171d.pdf>.
4. González AM, González BA, González E. Salud dental: relación entre la caries dental y el consumo de alimentos. *Nutr Hosp* [Internet]. 2013 Jul [cited 2019 Apr 23]; 28 (4): 64-71. Available from: http://scielo.isciii.es/scielo.php?script=sci_arttext&pid=S0212-16112013001000008.
5. Maykanathan D, Kaur S. Socio-demographics, Oral Health Behaviour, and Physical Activity: Factors in Caries Experience among 19-59 Years Old Adults in a Malaysian. *Makara Jour Health Res* [internet]. 2015 Aug [cited 2019 May 24]; 19 (2): 55-60. Available from: <http://journal.ui.ac.id/index.php/health/article/view/4854>.
6. Rodríguez BM, Cruz P, Méndez J. Necesidades de tratamiento dental y/o periodontal en adultos mayores en una población mexicana. *Rev Hor* [internet]. 2014 Aug 28 [cited 2019 Aug 3]; 49-59. Available from: http://web.uaemex.mx/revistahorizontes/docs/revistas/Vol6/4_NECESIDADES.pdf.
7. Hernández S, de la Fuente YM. Análisis competencial de la atención a la dependencia en los adultos mayores desde el ámbito institucional de México. *Gest Polít Púb* [Internet]. 2015 Mar 2 [cited 2019 Aug 7]; 25 (1): 299-305. Available from: <http://www.scielo.org.mx/pdf/gpp/v25n1/v25n1a8.pdf>.

8. Agudelo AA, Alzate S, Lopez F, Lopez C, Espinosa E. Barreras y facilitadores de acceso a los servicios de salud bucal para la población adulta mayor atendida en la red pública hospitalaria de Medellín, Colombia. *Rev Gerenc Polit Salud* [Internet]. 2014 Abr 1 [cited 2019 Aug 7]; 13 (27): 181-199. Available from: <http://www.scielo.org.co/pdf/rgps/v13n27/v13n27a11.pdf>.
9. Quino AC, Chacon MJ. Capacidad funcional relacionada con actividad física del adulto mayor en Tunja, Colombia. *Hor san* [Internet]. 2018 Ene [cited 2019 Jun 25]; 17 (1): 59-68. Available from: http://www.scielo.org.mx/scielo.php?script=sci_abstract&pid=S2007-74592018000100059&lng=es&nrm=iso.
10. Arriola E, Carnero C, Freire A, Lopez R, López JA, Manzano S, Olazarán J. Deterioro cognitivo leve en el adulto mayor. *Sdad Esp de Geria y Gero* [Internet]. 2017 [cited 2019 Aug 10]; 13 (1) 6-8. Available from: <https://www.segg.es/media/descargas/Consenso%20deteriorocognitivoleve.pdf>.
11. Calderón D. Epidemiología de la depresión en el adulto mayor. *Rev Med Herediana* [Internet]. 2018 Jul [cited 2019 Sep 1]; 29 (3): 182-187. Available from: http://www.scielo.org.pe/scielo.php?script=sci_arttext&pid=S1018-130X2018000300009.
12. Roberts A, Ogunwale S, Blakeslee L. The Population 65 Years and Older in the United States: Unit Stat Cens Bureau [Internet]. 2018 Oct [cited 2019 Aug 31]; 38. Available from: <https://www.census.gov/content/dam/Census/library/publications/2018/acs/ACS-38.pdf>.
13. Cárdenas A, Velazquez LB, Falcón JA, García IE, Montes RE. Autopercepción de la salud oral en adultos mayores de la Ciudad de México. *Rev Med Inst Mex Seguro Soc* [Internet]. 2018 Nov [cited 2019 Sep 25]; 1(54): S54-S58. Available from: <https://www.medigraphic.com/pdfs/imss/im-2018/ims181h.pdf>.
14. Ashwin M, Kirubakaran S, Dhanraj M. Oral hygiene measures among elderly people in the destitute homes in Chennai - A survey. *Drug Invent Today* [Internet]. 2018 Oct 17 [cited 2019 Sep 30]; 11(2): 278-281. Available from: <http://jrsolutions.info/files/final-file-5c56798ae07141.93680200.pdf>.
15. Habib G, Lancellotti P, Antunes MJ et al. Guía ESC 2015 sobre el tratamiento de la endocarditis infecciosa. *Rev Esp Cardiol* [Internet]. 2016 [cited 2019 Oct 3]; 1-49. Available from: <https://www.revescardiol.org/es-pdf-S030089321500651X>.
16. Ceballos H, Rodríguez LF, Bobadilla A. Profilaxis antimicrobiana previa a procedimientos dentales. *Acta Pediatr Mex* [Internet]. 2017 Jul 28 [cited 2019 Oct 25]; 38 (5): 337-350. Available from: <https://www.medigraphic.com/pdfs/actpedmex/apm-2017/apm175g.pdf>.
17. Lomeli G, Rodríguez KG. Patologías Bucales Resultados del Sistema de Vigilancia Epidemiológica de SIVEPAB 2017. *Cent Nac de Prog Prevent y Contr de Enf* [Internet]. 2017 [cited 2019 Nov 14]; 1 (1): 89-92. Available from: https://www.gob.mx/cms/uploads/attachment/file/459279/SIVEPAB_2017.pdf.
18. Cortés X, Hernandez R, Olga A. Perfil de salud bucodental en un grupo de adultos mayores del estado de Hidalgo. *Rev ADM* [Internet]. 2014 Feb [cited 2019 Nov 13]; 71 (2): 77-82. Available from: <https://www.medigraphic.com/pdfs/adm/od-2014/od142f.pdf>.

Correspondencia:

Eric Contreras Sánchez

E-mail: eric.contreras@upaep.edu.mx

Evaluación de la adhesión de sistemas adhesivos de grabado total en esmalte dental bovino usando un agente desproteinizante: un estudio *in vitro*.

Evaluation of adhesion of total etch adhesive systems on bovine dental enamel using a deproteinizing agent: an in vitro study.

Michelle Gerardo Lang-Salas,* Luz Alejandra Villarreal-Romero,‡ Jessica Anaí Domínguez-Monreal,‡
Juan Carlos Cuevas-González,* Alejandro Donohué-Cornejo,* Simón Yobanny Reyes-López,*
Erasto Armando Zaragoza-Contreras,§ León Francisco Espinosa-Cristóbal*

RESUMEN

Introducción: Hoy en día, la mayoría de los pacientes requieren tratamiento de ortodoncia fija convencional, la cual utiliza procedimientos adhesivos afines con la superficie amelodentaria. Aunque existen diferentes técnicas adhesivas que pueden ofrecer adecuados niveles de resistencia al desalojo, el uso del hipoclorito de sodio (NaClO) como agente desproteinizante no ha sido bien definido en materiales de cementación en aparatología ortodóncica convencional. **Objetivo:** El objetivo de este estudio fue determinar los niveles de resistencia al desalojo con pruebas de microtensión y análisis topográfico con microscopía electrónica de barrido. **Material y métodos:** 20 bloques de esmalte bovino fueron expuestos superficialmente a soluciones acondicionadoras (ácido ortofosfórico al 37%) con y sin agente desproteinizante (NaClO al 5.25%); finalmente, brackets individuales de ortodoncia fueron cementados con sistemas adhesivos y resinas compuestas de casas comerciales (Ormco y 3M). Las pruebas de resistencia al desalojo fueron realizadas con una máquina de fuerzas universales y el análisis topográfico con microscopía electrónica de barrido. **Resultados:** El uso del NaClO al 5.25% y la marca Ormco tuvieron estadísticamente los mejores niveles de adhesión que el grupo sin desproteínezación y la casa comercial 3M, respectivamente. La topografía adamantina expuesta al agente desproteinizante mostró características de superficie relacionadas con el patrón de grabado tipo I. **Conclusión:** El uso de un agente desproteinizante (NaClO 5.25%) así como una marca comercial (Ormco) en particular podrían definir el aumento en los niveles de adhesión en superficies adamantinas con aparatología ortodóncica convencional.

Palabras clave: Sistemas adhesivos, ortodoncia, agente desproteinizante, bracket.

ABSTRACT

Introduction: Nowadays, patients require conventional fixed orthodontic treatment, which uses adhesive procedures related to the dentinal denture surface. Although there are different adhesive techniques that can offer adequate levels of bonding resistance, the use of NaClO as a deproteinizing agent has not been well defined in cementing materials in conventional orthodontic appliances. **Objective:** The objective of this study was to determine the levels of bond resistance using micro tension tests and topographic analysis with scanning electron microscopy. **Material and methods:** Twenty-blocks of bovine enamel were exposed superficially to conditioning solutions (37% orthophosphoric acid) with and without deproteinizing agent (5.25% NaClO); finally, individual orthodontic brackets were cemented with adhesive systems and resin composites of different trademarks (Ormco and 3M). Bonding resistance tests were performed with a universal force machine and topographic analysis was made with scanning electron microscopy. **Results:** The use of 5.25% NaClO and the Ormco brand had statistically better levels of adhesion than the group without deproteinization and the 3M brand, respectively. Adamantine topography exposed to the deproteinizing agent showed surface characteristics related to the type I etching pattern. **Conclusion:** The use of a deproteinizing agent (NaClO 5.25%) as well as a trademark (Ormco) in particular conditions could define the increase in adhesion levels on adamantine surfaces with conventional orthodontic appliances.

Keywords: Adhesive systems, orthodontics, deproteinizing agent, bracket.

* Maestría en Ciencias Odontológicas, Departamento de Estomatología, Instituto de Ciencias Biomédicas, Universidad Autónoma de Ciudad Juárez (UACJ), Ciudad Juárez, Chihuahua.

‡ Especialidad de Ortodoncia, Departamento de Estomatología, Instituto de Ciencias Biomédicas, Universidad Autónoma de Ciudad Juárez (UACJ), Ciudad Juárez, Chihuahua.

§ Laboratorio de Polímeros, Centro de Investigación en Materiales Avanzados (CIMA), Chihuahua, Chihuahua.

Recibido: 01 Octubre 2019. Aceptado para publicación: 18 Noviembre 2019.



INTRODUCCIÓN

La salud oral integral es la meta de la odontología, de los cuales uno de los principales problemas es la malposición de los órganos dentales, que afectan tanto la función como la estética, y la manera más adecuada de corregirlo es la ortodoncia.¹ La adhesión es el resultado de un conjunto de interacciones que contribuyen a unir dos superficies, el esmalte por un lado y la base del bracket por otro; esta unión se produce por medio de un cemento.² Los dos tipos de adhesión que pueden producirse en ortodoncia son la adhesión mecánica, la cual se realiza por la penetración del material de cementado en las rugosidades de la superficie, y la adhesión química, que corresponde a la unión íntima, a escala molecular entre la base y el adhesivo. En este sentido, se debe establecer que la adhesión en los tratamientos ortodóncicos debería ser un proceso reversible que no deje daños estructurales en el tejido adamantino una vez finalizado el tratamiento.²

En la actualidad se utilizan distintos sistemas adhesivos para cementar los brackets al esmalte dental. Un adhesivo es una sustancia capaz de mantener adheridos dos materiales por unión superficial, los sistemas adhesivos han evolucionado a lo largo de los años, son el resultado de investigaciones dedicadas a buscar mayor biocompatibilidad, con una adecuada resistencia al desalojo y sin dañar el esmalte dental. Sin embargo, la principal preocupación al emplear estos métodos de adhesión es por la falla en la unión a la estructura dental.³ Hoy en día, el bracket ortodóncico es considerado un dispositivo, metálico o cerámico, que define los movimientos ortodóncicos procedentes de la aplicación de una fuerza. El desalojo de un bracket trae consigo pérdida de tiempo en la consulta, retraso en la evolución del tratamiento y pérdida del esmalte superficial rico en flúor. Los fracasos en la adhesión se dan por varios factores: mala técnica del operador, variaciones de la superficie del esmalte, contaminación por saliva, malos hábitos del paciente, brackets de mala calidad y las fuerzas de masticación.⁴ Una restauración dental a base de resina debe durar adherida el mayor tiempo posible; sin embargo, la aparatología ortodóncica debería durar adherida aproximadamente dos años, y debería poder ser desalojada con una fuerza de entre 5.9 a 7.8 MPa.⁵

En los últimos años se ha popularizado el uso del hipoclorito de sodio (NaClO) como agente desproteinizante previo al grabado ácido, ya que ha demostrado aumentar la superficie retentiva del esmalte; sin embargo, faltan estudios para comprobar su efectividad.⁶ El hipoclorito de sodio en una concentración de 5.25% actúa

como agente bactericida y bacteriostático eliminando las proteínas desnaturalizadas por medio de un proceso de desproteización, lo cual genera la aparición de canales tridimensionales y logra que un agente adhesivo sea capaz de quedar retenido, dando lugar a una adhesión más óptima.⁷ Aunque existen diversos estudios que han evaluado el mejoramiento de las propiedades adhesivas con el uso de agentes desproteinizantes en superficies adamantinas y dentinarias de seres humanos, existe información limitada de agentes cementantes usados ampliamente en la práctica ortodóncica que usen agentes desproteinizantes previo al grabado total convencional en muestras de esmalte bovino.¹ El esmalte bovino ha sido ampliamente utilizado en procedimientos de adhesión *in vitro*, debido a sus características estructurales adamantinas muy similares a la de los seres humanos.⁸ Lo anterior permite el desarrollo de pruebas mecánicas con un número de muestra más representativa, de fácil acceso, mejor área de trabajo, mejor control en la ética del estudio, entre otras ventajas. El objetivo de este estudio fue determinar el nivel de resistencia al desalojo de dos sistemas adhesivos de grabado total usados convencionalmente en tratamientos ortodóncicos expuestos a un agente desproteinizante en muestras de esmalte bovino.

MATERIAL Y MÉTODOS

Recolección de la muestra

A través de un estudio transversal comparativo *in vitro* se recolectaron 20 muestras de órganos dentarios anteriores bovinos, provenientes del rastro municipal de Ciudad Juárez, Chihuahua. Los dientes que se incluyeron fueron dientes anteroinferiores, excluyendo a todos aquéllos que mostraron algún tipo de alteración en la topografía adamantina. Una vez recolectados, todos los dientes fueron lavados a través de un baño ultrasónico por 15 minutos en agua desionizada a temperatura ambiente. El lavado se realizó en dos ciclos. Finalmente, las muestras fueron almacenadas en agua desionizada a 4 °C.

Preparación de las muestras

Las coronas anatómicas fueron separadas de las porciones radiculares a través de un disco de diamante con irrigación a 3,000 rpm. Una vez separadas las coronas, las muestras fueron incluidas en bloques de resinas acrílicas aproximadamente de 2 × 2 cm, dejando libre la cara vestibular de las muestras. Las muestras de esmalte fueron aleatoriamente distribuidas en los siguientes grupos de estudio:

a) Transbond XT, 3M con desproteinizante; b) Transbond XT, 3M sin desproteinizante; c) OrthoSolo®+Enlight®, Ormco con desproteinizante; d) OrthoSolo®+Enlight®, Ormco sin desproteinizante. Para los grupos sin el agente desproteinizante se utilizaron procedimientos recomendados para cada uno de los fabricantes. Para los grupos con el agente desproteinizante se utilizó una solución de NaClO al 5.25% aplicado por 60 segundos con un microcepillo a las superficies adamantinas, posteriormente las superficies fueron lavadas con agua desionizada por 30 segundos; finalmente, cada sistema adhesivo fue colocado de acuerdo con las recomendaciones de cada fabricante.

Ensayo de resistencia al desalojo

Para determinar el nivel de adhesión de los sistemas adhesivos a la estructura adamantina se utilizaron pruebas de microtensión a través de una máquina de fuerzas universal y se utilizó una velocidad de desalojo de 0.5 mm/min en sentido inciso-apical.

Análisis con microscopía electrónica de barrido (MEB)

El análisis topográfico y químico de las muestras de esmalte fueron realizadas con un microscopio electrónico de barrido (Hitachi®, FE-SEM, SU5000) con el uso de detectores de electrones secundarios y electrones retrodispersados con una intensidad de voltaje de 15 kV.

Análisis estadístico

Los valores de resistencia al desalojo fueron expresados en promedio y desviación estándar con el programa IBM-SPSS v23 y las gráficas fueron generadas con el programa Origin.

RESULTADOS

Pruebas de resistencia al desalojo

En la *Figura 1* se demuestran los resultados de las pruebas de microtensión. Se puede observar que el grupo con el agente desproteinizante obtuvo significativamente valores más elevados (12.8 ± 4.5 MPa) comparado con las muestras sin desproteinizante (6.0 ± 1.8 MPa) (*Figura 1A*). Además, el agente cementante de la marca ORMCO también demostró estadísticamente valores más incrementados (11.2 ± 4.4 MPa) que la marca 3M (7.6 ± 4.8 MPa) (*Figura 1B*). Por otro lado, cuando se realizaron las comparaciones independientes entre subgrupos otras diferencias estadísticamente significativas fueron encontradas. En los grupos no desproteinizados, la marca ORMCO demostró valores de resistencia al desalojo significativamente mejores (7.6 ± 5.0 MPa) que el grupo de 3M (4.5 ± 4.4 MPa) (*Figura 1C*); sin embargo, el uso del agente desproteinizante mejoró en general los valores de resistencia (ORMCO = 14.8 ± 7.2 MPa y 3M = 10.8 ± 4.3 MPa), ninguna diferencia

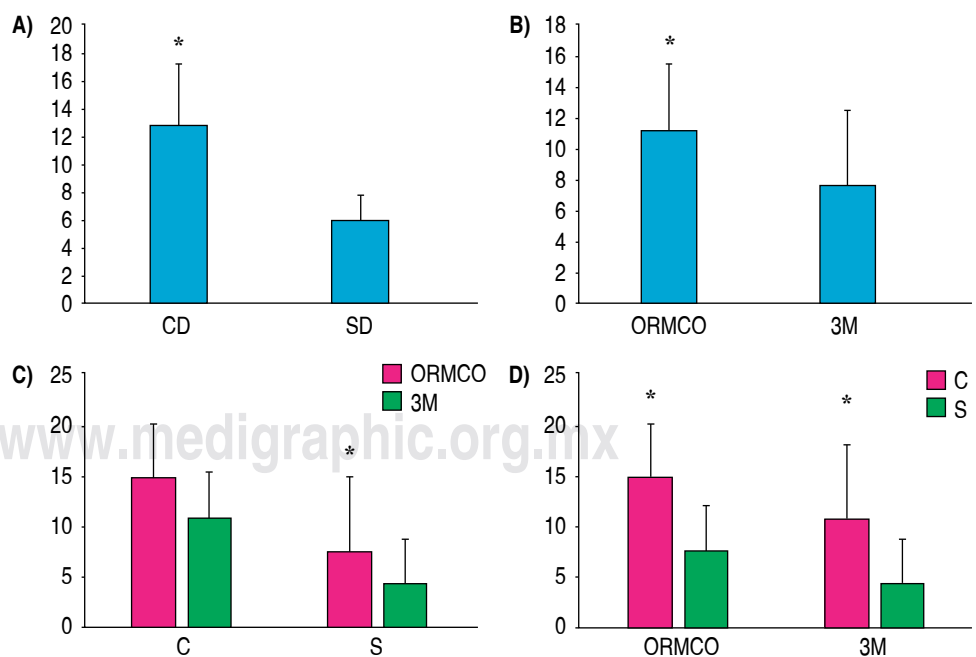


Figura 1:

Ensayos de microtensión.

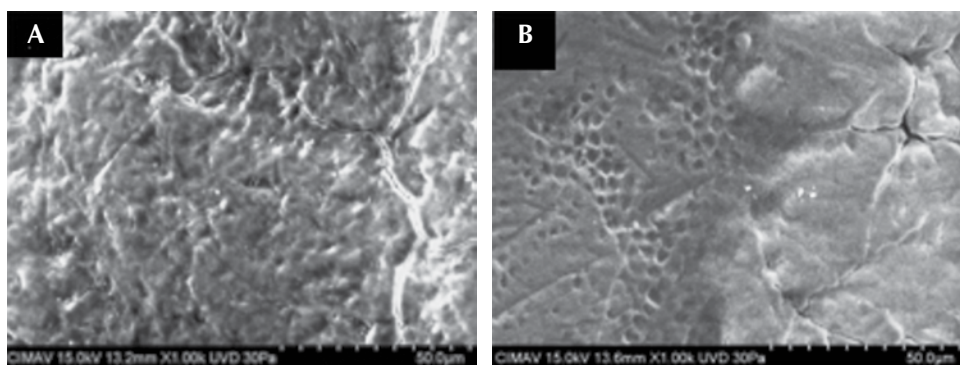


Figura 2:

Micrografía por MEB. A) Sin desproteínización, x1,000; B) Con desproteínización, x1,000.

estadística fue identificada cuando se compararon ambas marcas comerciales (*Figura 1D*).

Microscopia electrónica de barrido

En la *Figura 2* se observan micrografías con MEB de muestras desproteínizadas y sin desproteínizar. La *Figura 2A* muestra aparentemente superficies obturadas con presencia de elementos que dificultan la observación directa de los prismas adamantinos. Por otro lado, la *Figura 2B* exhibe relativamente superficies adamantinas más despejadas en las que la visualización de los prismas adamantinos es más clara y limpia, probablemente expresando patrones de grabado tipo I.

DISCUSIÓN

Este estudio demostró que el uso de un agente desproteínizante a base de hipoclorito de sodio mejoró el nivel de resistencia al desalajo en muestras de forma *in vitro*, particularmente en aquellas muestras en las que la marca Ormco como agente cementante estuvo presente. Aunque se encontraron diferencias estadísticamente significativas entre las marcas comerciales usadas como cementantes, la marca 3M también mostró mejoras en los valores de adhesión cuando el agente desproteínizante fue utilizado. Esto indica que el uso del agente desproteínizante en esmalte dental sano (usado en nuestro estudio) mejora las características de adhesión, incluso en agentes cementantes que ofrecen propiedades de resistencia al desalajo más disminuidas.

Un estudio evaluó NaClO al 5.25% en esmalte dental sano, utilizó prismas de resina y encontró que el uso de un agente desproteínizante mejoró los niveles de resistencia al desalajo (58.41 MPa) comparado con el acondicionamiento tradicional (40.1 MPa); además, las fallas cohesivas fueron más frecuentes con el agente

desproteínizante (85%) que con el acondicionamiento convencional (15%). Estos autores concluyeron que la desproteínización del esmalte previo al grabado ácido es fundamental para lograr una mayor adhesión entre el esmalte y la resina.¹ Otro estudio realizado en 2017 determinó que el hipoclorito de sodio al 5.25% por un minuto obtuvo mayores resistencias al desprendimiento de brackets, concluyendo que el uso de un agente desproteínizante tiene la habilidad de eliminar la capa proteica de las superficies adamantinas.⁹ Otros estudios también han concluido que el uso de NaClO como agente desproteínizante podría mejorar la durabilidad de diferentes tipos de restauraciones en esmalte o dentina por tiempos más prolongados.^{10,11} Por otro lado, se ha reportado que el sistema adhesivo OrthoSolo seguido de la resina compuesta Enlight, ambos de la casa comercial ORMCO, pueden ofrecer valores de resistencia al desalajo adecuados para tratamientos ortodóncicos que van de los 9.79 a los 20.83 MPa,¹² mientras que el sistema adhesivo Transbond XT de la casa comercial 3M ofrece valores de adhesión alrededor de 10.23 MPa.¹³ Nuestro estudio encontró que el uso de un agente desproteínizante durante 60 segundos previo al grabado ácido aumenta la adhesión en esmalte ($p < 0.05$). Al comparar los sistemas adhesivos se obtuvieron resultados estadísticamente significativos que demostraron que la resina de ORMCO tenía una mayor fuerza de unión al esmalte que la de 3M (*Figura 1B*), pero también, nuestros resultados indicaron que la presencia del agente desproteínizante y la marca 3M tienden a incrementar los valores de resistencia al desalajo. (*Figuras 1 C y D*). Lo anterior indica que el uso de un agente desproteínizante y un tipo de sistema en particular, como lo es Ormco, podrían intervenir en el mejoramiento de la resistencia al desalajo.

Por otro lado, diversos estudios han analizado la tipografía obtenida con el uso de NaClO como agente desproteínizante a través de MEB. Estudios determinaron

que el NaClO al 5-5.25% (15-60 s) usado previamente al acondicionamiento total con ácido ortofosfórico al 37% (15 s) genera estadísticamente mejores niveles de adhesión y el aumento en la frecuencia de patrones de grabado I y II comparado con aquellas técnicas que no usan el agente desproteinizante ($p < 0.05$).^{14,15} Otro estudio determinó variaciones topográficas en superficies adamantinas expuestas al NaClO previo al grabado ácido, determinando que el uso del agente desproteinizante (NaClO al 2.5%), previo al grabado ácido, presenta estructuras prismáticas no uniformes e irregulares sugiriendo la presencia de patrones de acondicionamiento adamantino tipo I y II, los cuales podrían mejorar las características adhesivas entre la superficie amelodentinaria con los sistemas adhesivos.¹⁶ Nuestros resultados coinciden con los previamente publicados en los que el uso de un agente desproteinizante como el NaClO al 5.25%, previo al grabado ácido, genera topografías relacionadas a los patrones de grabado tipo I, el cual se representa con socavados internos e irregulares del prisma adamantino.¹⁵ Lo anterior sugiere que el NaClO previo al grabado ácido convencional podría facilitar la formación de una topografía de la superficie adamantina con mejores características para el incremento de la adhesión a través de la formación de capas híbridas más adecuadas.^{17,18} Aunque este estudio podría apoyar el uso del NaClO al 5.25%, previo al grabado ácido convencional para el mejoramiento de la adhesión en la aparatología ortodóncica, es necesario realizar otros estudios que involucren muestras biológicas tomadas directamente de pacientes, analizando otras variables que influyan en el desarrollo de mejores y adecuadas capas híbridas a través del uso de ambientes orales simulados.

CONCLUSIONES

Este estudio demostró que el uso de un agente desproteinizante como el NaClO al 5.25% puede incrementar significativamente los niveles de adhesión en esmalte dental bovino. Pero también, el uso de una marca comercial en específico, como lo es Ormco, puede intervenir en el mejoramiento de los niveles de adhesión. Aunque este estudio podría sugerir el uso del NaClO al 5.25% para ayudar a mejorar los niveles de adhesión en sistemas adhesivos de grabado total usados con frecuencia en la cementación de aparatología ortodóncica, es necesario incluir otros tipos de diseños experimentales que incluyan especímenes biológicos o artificiales que simulen las características estructurales de los órganos dentales humanos.

AGRADECIMIENTOS

Los autores agradecen al Consejo Nacional de Ciencia y Tecnología (CONACYT), al Programa para el Desarrollo Profesional Docente (PRODEP) y al Departamento de Estomatología de la Universidad Autónoma de Ciudad Juárez por el apoyo en la realización de este trabajo.

BIBLIOGRAFÍA

1. Espinosa R, Valencia R, Rabelero M, Ceja I. Resistencia al desprendimiento de la resina al esmalte desproteinizado y grabado; estudio de microtensión detachment resistance to resin and deproteinized and etch enamel. [Accessed September 9, 2019] <http://www.rodyb.com/resistencia-microtension/>.
2. Dallel I, Lahwar S, Jerbi MA, Tobji S, Ben Amor A, Kassab A. Impact of adhesive system generation and light curing units on orthodontic bonding: *in vitro* study. *Int Orthod*. August 2019. doi:10.1016/j.ortho.2019.08.020
3. Salazar MP, Zamarripa DE, Tinoco CV, Oliver PR. Resistencia al desalajo de brackets metálicos expuestos a alimentos ácidos. *Ortodon Actual*. 2013; 9 (37): 14-22.
4. Aguilar E, Ferreto GI, Rodríguez WL, Cáceres ZH. Bond strength of an orthodontic adhesive system applied at several time intervals. *Publicación Científica Facultad de Odontología. UCR | No.15-2013*, ISSN: 1659-1046.
5. Newman GV, Newman RA, Sengupta AK. Comparative assessment of light-cured resin-modified glass ionomer and composite resin adhesives: *in vitro* study of a new adhesive system. *Am J Orthod Dentofac Orthop*. 2001; 119 (3): 256-262. doi:10.1067/mod.2001.111552 (sin doi).
6. Ahuja B, Yeluri R, Sudhindra Baliga M, Munshi AK. Enamel deproteinization before acid etching-A scanning electron microscopic observation. *J Clin Pediatr Dent*. 2010. doi: 10.17796/jcpd.35.2.9gw7147381836380.
7. Zaragoza MM, Sánchez FA, Ramírez CT, Ramos AM. Comparación de diferentes soluciones antimicrobianas en la desinfección del respaldo del sillón dental. *Odont Act*. 2014; 11 (137): 4-12. [Accessed September 11, 2019] https://www.researchgate.net/publication/273692835_Comparacion_de_diferentes_soluciones_antimicrobianas_en_la_desinfeccion_del_respaldo_del_sillon_dental.
8. Posada MC, Sánchez CF, Gallego GJ, Peláez VA, Restrepo LF, López JD. Dientes de bovino como sustituto de dientes humanos para su uso en la odontología. Revisión de literatura. *Revista CES Odontología*. 2006; 19 (1): 63-68. [Accessed September 9, 2019] https://www.researchgate.net/publication/277191205_Dientes_de_bovino_como_sustituto_de_dientes_humanos_para_su_uso_en_la_odontologia_Revision_de_literatura.
9. Erazo Montenegro ME, Evelin M. Resistencia al desprendimiento de brackets mediante fuerzas de cizallamiento, en el esmalte dental previamente desproteinizado. Estudio *in vitro* en la Facultad de Odontología de la Universidad Central del Ecuador. 2017. [Accessed March 25, 2019] <http://www.dspace.uce.edu.ec/handle/25000/8318>.
10. Hamdane N, Kmeid R, Khoury E, Ghoubrij J. Effect of sandblasting and enamel deproteinization on shear bond strength of resin-modified glass ionomer. *Int Orthod*. 2017; 15 (4): 600-609. doi:10.1016/j.ortho.2017.09.005.

11. Siqueira F, Cardenas A, Gomes GM, Chibinski AC, Gomes O et al. Three-year effects of deproteinization on the *in vitro* durability of resin/dentin-eroded interfaces. *Oper Dent*. 43 (1): 60-70. doi:10.2341/16-308-L.
12. Godard M, Deuve B, Lopez I, Hippolyte MP, Barthélemy S. Shear bond strength of two 2-step etch-and-rinse adhesives when bonding ceramic brackets to bovine enamel. *Int Orthod*. 2017; 15 (3): 388-404. doi:10.1016/j.ortho.2017.06.003.
13. Twomley J, Yu Q, Ballard R, Armbruster P, Xu X. Formulation and characterization of antibacterial orthodontic adhesive. *Dental Press J Orthod*. 2019; 24 (4): 73-79. doi:10.1590/2177-6709.24.4.073-079.oar.
14. López-Luján NA, Munayco-Pantoja ER, Torres-Ramos G, Blanco-Victorio DJ, Siccha-Macassi A, López-Ramos RP. Deproteinization of primary enamel with sodium hypochlorite before phosphoric acid etching. *Acta Odontol Latinoam*. 2019; 32 (1): 29-35. [Accessed September 30, 2019] <http://www.ncbi.nlm.nih.gov/pubmed/31206572>.
15. Espinosa R, Valencia R, Uribe M, Ceja I, Saadia M. Enamel deproteinization and its effect on acid etching: an *in vitro* study. *J Clin Pediatr Dent*. 2008; 33 (1): 13-19. doi:10.17796/jcpd.33.1.ng5462w5746j766p.
16. Abdelmegid FY. Effect of deproteinization before and after acid etching on the surface roughness of immature permanent enamel. *Niger J Clin Pract*. 2018; 21 (5): 591-596. doi: 10.4103/njcp.njcp_166_17.
17. Hobson RS, Crotty T, Thomason JM, Jepson NJA. A quantitative study of enamel acid etch patterns on surfaces used for retention of resin-bonded fixed prostheses. *Eur J Prosthodont Restor Dent*. 2005; 13 (3): 123-128. [Accessed September 30, 2019] <http://www.ncbi.nlm.nih.gov/pubmed/16180638>.
18. Hobson RS, Rugg-Gunn AJ, Booth TA. Acid-etch patterns on the buccal surface of human permanent teeth. *Arch Oral Biol*. 2002; 47 (5): 407-412. doi:10.1016/s0003-9969(02)00008-.

Correspondencia:

Dr. En C. León Francisco Espinosa Cristóbal

Maestría en Ciencias Odontológicas,
Departamento de Estomatología,
Instituto de Ciencias Biomédicas,
Universidad Autónoma de Ciudad Juárez (UACJ),
Anillo Envoltente del Pronaf s/n, Zona Pronaf,
32310, Ciudad Juárez, Chihuahua.
Tel: (+52) 656 688 21 00,
E-mail: leohamet@hotmail.com

Manifestaciones orales de trastornos hematológicos no neoplásicos.

Oral manifestations of non-neoplastic hematologic disorders.

Israel Parra Ortega,* Daniel Rodríguez Ortega‡

RESUMEN

Las alteraciones hematológicas pueden tener el primer signo en la cavidad oral y los signos varían dependiendo de la línea celular que se encuentre afectada: eritrocitos, leucocitos y plaquetas. La formación de las células sanguíneas se lleva a cabo en la médula ósea a través de un proceso denominado hematopoyesis que se encarga de la formación, desarrollo y especialización de todas sus células sanguíneas funcionales, pasan de células troncales pluripotenciales a células hematopoyéticas maduras que emergen a la sangre periférica. El odontólogo debe ser capaz de identificar los distintos signos en la cavidad oral que podrían sugerir que el paciente padece un trastorno hematológico, el cual podría complicar el tratamiento dental. La identificación oportuna de estos signos a través de una minuciosa exploración física y la historia clínica completa evita que se presenten complicaciones en el paciente y que éstas puedan poner en riesgo su vida, por lo que al encontrar algún signo sugerente de un trastorno hematológico debe referirse al paciente con el hematólogo.

Palabras clave: Eritrocitos, leucocitos, plaquetas, úlcera, sangrado, periodontopatías.

ABSTRACT

Hematological alterations may be the first sign in the oral cavity and symptoms vary depending on the cell line that is affected: Erythrocytes, leukocytes and platelets. The formation of blood cells are held in the bone marrow through a process called hematopoiesis, which is responsible for training, development and specialization in all its functional blood cells, they move from pluripotent stem cell to hematopoietic cells mature emerging to peripheral blood. The dentist must be able to identify the different signs in the oral cavity that could suggest that the patient has a haematological disorder, which could complicate dental treatment. The timely identification of these signs through a thorough physical examination and the complete clinical history prevents complications from occurring in the patient and may put their lives at risk, so when finding any sign suggestive of a hematological disorder should refer to the patient with the hematologist.

Keywords: Erythrocytes, leukocytes, platelets, ulcer, bleeding, periodontopathies.

INTRODUCCIÓN

Las enfermedades sistémicas pueden provocar manifestaciones clínicas en el área oral y maxilofacial, en ocasiones como un signo primario inespecífico de una enfermedad subyacente no diagnosticada.¹ Hay diferentes signos en la cavidad oral que pueden deberse a un trastorno hematológico y dependerán de la línea celular que se encuentre afectada.¹⁻³

El odontólogo debe ser capaz de identificar los distintos signos en la cavidad oral que podrían sugerir que el paciente padece un trastorno hematológico, el cual podría complicar el tratamiento dental (sangrados, infecciones recurrentes, et-

cétera). La identificación oportuna de estos signos a través de una minuciosa exploración física y la historia clínica completa evita que se presenten complicaciones en el paciente y que éstas puedan poner en riesgo su vida, por lo que al encontrar algún signo sugerente de un trastorno hematológico debe referirse al paciente con el hematólogo.^{1,2,4,5}

Para entender los signos y síntomas de los trastornos hematológicos se debe comprender cómo se originan los elementos formes de la sangre. La sangre forma parte del tejido conectivo que se compone por una matriz extracelular líquida llamada plasma, en la cual se disuelven diversas sustancias (proteínas, agua y solutos) y se encuentran numerosas células y fragmentos celulares en suspensión.⁶ Circula a través del sistema vascular que es bombeado por el corazón para que llegue a todo el organismo. La formación de los elementos formes de la sangre se lleva a cabo a través de un proceso denominado hematopoyesis que se encarga de la formación, desarrollo y la especialización de todas sus células sanguíneas funcionales, pasan

* Jefe de Laboratorio Clínico, Hospital Infantil de México «Federico Gómez», CDMX.

‡ Estudiante de Odontología, Centro Interdisciplinario de Ciencias de La Salud UST IPN. CDMX.

Recibido: 25 Septiembre 2019.

Aceptado para publicación: 18 Noviembre 2019.



de células troncales pluripotenciales a células hematopoyéticas maduras que emergen a la sangre periférica, y su producción depende de las necesidades del organismo. En la sangre se pueden identificar tres grupos celulares: eritrocitos (ER), leucocitos (LE) y plaquetas (PLA).^{4,7-10}

TRASTORNOS DE LOS ERITROCITOS

Los ER o glóbulos rojos son células anucleadas que en su interior contienen la proteína hemoglobina que transporta el oxígeno desde los pulmones a todos los tejidos del cuerpo.^{6,10,11} Se forman a partir del proceso denominado eritropoyesis, que es regulado por el riñón mediante la liberación de la hormona eritropoyetina, la cual detecta la concentración de oxígeno en la sangre circulante y

responden a la hipoxia tisular, que estimula a la médula aumentando el proceso de eritropoyesis.^{4,9,10}

Los trastornos de los ER son causados por múltiples factores y provocan un desequilibrio entre la eritropoyesis y la utilización, destrucción o eliminación de los eritrocitos, o cuando el ER no produce o almacena suficiente cantidad de hemoglobina (Tabla 1).^{4,7,10}

Anemia con alteración en el metabolismo del hierro

Anemia ferropénica (deficiencia de hierro)

Es causada por un consumo dietético inadecuado, pérdida hemática crónica, malabsorción en el tubo digestivo (enfermedad celíaca, resección de estómago o intestino)

Tabla 1: Trastornos de los eritrocitos.^{1,3,4,6,7,10-32}

Manifestaciones orales		
Anemia con alteración en el metabolismo del hierro	Anemia ferropénica (deficiencia de hierro)	Tejidos mucosos pálidos y atróficos, lengua depapilada, glositis, queilitis angular, candidiasis oral, retraso en la curación de heridas después de una cirugía bucal, úlceras, glosodinia y disfagia
Anemia megaloblástica	Síndrome de Plummer-Vinson o de Paterson-Kelly	Atrofia de la mucosa del esófago con formación de membranas que provocan disfagia, glositis atrófica, queilitis angular y glosodinia
	Anemia perniciosa	Glosodinia, ageusia, mucosa oral pálida y ulcerada, glositis dolorosa de Moeller-Hunter por atrofia gradual de las papilas filiformes fungiformes que confiere un aspecto liso, rojo y brillante en la superficie dorsal
	Deficiencia de cobalamina (B12)	Después se pierde el tono muscular de la lengua y aparece roja e inflamada, con lesiones eritematosas maculares en la punta y los bordes
Alteración de la hemoglobina	Anemia por deficiencia de ácido fólico	Mucosa oral pálida y ulcerada, atrofia del epitelio lingual, queilitis comisural, estomatitis ulcerativa y faringitis
	β-talasemia mayor	Anemia grave, aumento del díptoe craneal con trabéculas que se disponen en forma perpendicular a las tablas externa e interna (cráneo en cepillo), biprotrusión maxilar, prominencia de los huesos cigomáticos, diastemas, eminencias malares evidentes, mordida abierta, palidez de la mucosa oral, hipertelorismo orbital, obliteración de los senos paranasales, erupción tardía, aumento de tamaño de los espacios de la médula ósea, raíces dentales cortas, taurodontismo y dolor e inflamación de las glándulas parótidas
	Anemia drepanocítica (células falciformes)	Palidez e ictericia cutánea y de mucosas, predisposición a las infecciones, radiográficamente trabéculas óseas en «escalera» con zonas de esclerosis y radiolucidez en dientes posteriores, osteólisis de leve a severa, espacios medulares amplios e irregulares, osteomiелitis mandibular (debido al poco aporte vascular), retraso en la erupción e hiperplasia de la dentición permanente
Anemia aplásica	Palidez de la mucosa yugal, infecciones orales y periodontales graves (periodontitis) con gingivorragias espontáneas, petequias, equimosis, candidiasis y aftas recurrentes como signos tempranos de la enfermedad. Los signos que indican mayor avance de la enfermedad son hiperplasia gingival y lesiones herpéticas	

o incremento de la demanda de hierro (embarazo, infancia). Lo que causa que el ER sea incapaz de portar una cantidad normal de oxígeno.^{4,12,15} Según datos de la Organización Mundial de la Salud (OMS), más de dos billones de personas tienen deficiencia de hierro, lo que representa casi 25% de la población mundial.¹⁵ Las manifestaciones orales son palidez en piel y mucosas debido a la reducción de ER, también el recambio celular se disminuye provocando atrofia en las mucosas, retraso en la curación de heridas después de una cirugía bucal, atrofia gradual o en placas de las papilas filiformes o fungiformes linguales dándole al dorso de la lengua un aspecto liso, rugoso y brillante. En algunos casos también se puede presentar disfagia y queilitis angular.^{1,4,12-15}

Síndrome de Plummer-Vinson

Es una condición clínica rara que se caracteriza por la triada de disfagia, presencia de membranas esofágicas y anemia ferropénica crónica.^{3,16} Los factores relacionados con su etiología son la anemia ferropénica, desnutrición, predisposición genética, procesos autoinmunes y otras deficiencias de nutrientes (piridoxina o la riboflavina).^{16,17} Se ha reportado en todas partes del mundo y comúnmente se presenta en mujeres blancas de complejión delgada durante la mediana edad.¹⁶ Las manifestaciones orales son atrofia de la mucosa del esófago con formación de membranas que provocan disfagia (síntoma común), pero también puede presentar glositis atrófica, queilitis angular y glosodinia. El 10% de los pacientes desarrolla carcinoma de células escamosas principalmente en hipofaringe y esófago.¹⁷⁻²⁰

Anemias megaloblásticas

Son un grupo de anemias en las que los progenitores de los hematíes de la médula ósea presentan alteración en la síntesis de ácido desoxirribonucleico (ADN), la causa más frecuente es debida a la carencia de vitamina B12 o de ácido fólico:

- Deficiencia de vitamina B12 (anemia pernicioso): la vitamina B12 es sintetizada por bacterias intestinales, pero se pierde en su mayor parte por las heces, cuando es ingerida es separada de las proteínas debido al pH ácido del estómago y a las enzimas pancreáticas. Un vez libre, se une al factor intrínseco producido por las células parietales del estómago, lo que permite que sea absorbida (pase a la sangre) en el último tramo del intestino delgado (íleon).

Los depósitos de vitamina B12 se localizan en el hígado y son muy abundantes, lo que hace que su deficiencia tarde años en manifestarse. La principal alteración que se presenta es la anemia pernicioso, es una afección autoinmunitaria que se distingue por la incapacidad de la mucosa gástrica para sintetizar el factor intrínseco (FI), necesario para transportar la vitamina B12 a través de la mucosa intestinal debido a la presencia de anticuerpos dirigidos contra las células parietales y/o contra el factor intrínseco, lo que produce una gastritis crónica atrófica (autoinmune o tipo A) en el cuerpo y fundus del estómago. También otros factores que pueden derivar de la deficiencia de esa vitamina es el consumo dietético inadecuado, síndromes de malabsorción, alcoholismo y trastornos pancreáticos.^{21,22} La prevalencia en países industrializados es aproximadamente de 20% de la población.²³ La ausencia de esta vitamina provoca que se presente una reducción en la síntesis de ácidos nucleicos y una reducción de la división celular. Las manifestaciones orales a consecuencia de esta ausencia causan una disminución de la proliferación epitelial con el signo de glositis de Hunter: depapilación de la lengua con una capa eritematosa, lo que le confiere a la lengua un aspecto liso, rojo y brillante en la superficie dorsal. También pueden presentar queilitis angular (asociado a candidiasis concomitante) y úlceras de tipo aftoso.^{1,4,12,16}

- Deficiencia de ácido fólico: presenta las mismas características patológicas que la ausencia de vitamina B12 y se debe al consumo inadecuado o el requerimiento creciente de esa sustancia (embarazo, lactancia, infancia y adolescencia) que hace que el consumo sea insuficiente. También puede ser causado por síndromes de malabsorción, alcoholismo o una enfermedad neoplásica. Se presenta con mayor incidencia en mujeres, ancianos y personas hospitalizadas por el aporte inadecuado de este nutriente. Las manifestaciones orales son queilitis comisural, estomatitis ulcerativa y faringitis. Debido a la disfunción de las células B y T son pacientes más susceptibles a infecciones orales secundarias.^{1,4,12,16}

Alteración de la hemoglobina

Talasemias

Son un grupo heterogéneo de anemias hereditarias que afectan la síntesis de las cadenas α (alteración en el cromosoma 16) y β (alteración en el cromosoma 11) de globina,

lo que provoca un desequilibrio entre ambas y la acumulación intraeritrocitaria de la cadena que se encuentra en exceso. Cada tipo de talasemia recibe el nombre de la cadena que deja de sintetizarse y su expresividad clínica es muy variable; depende de la alteración molecular y puede variar desde una nula expresividad clínica hasta las complicaciones más severas.^{4,12,24,25} Representan el desorden genético más común y se estima que 5% de la población mundial es portadora de un gen mutado para la hemoglobina.²⁵⁻²⁷ Los pacientes con talasemia β menor e intermedia y las variedades más leves de talasemia α pueden carecer de anomalías orales, excepto por la posible palidez de los tejidos blandos.⁴

La talasemia β mayor puede ocasionar palidez en la mucosa oral, cambios en el patrón trabecular de los huesos orales y craneales, hipertelorismo orbital, la mandíbula puede mostrar mayor radiolucidez y un patrón trabecular en panal, mientras que la superficie del cráneo corresponde al signo de «cabello de punta» característica de la talasemia β mayor. También el hueso cigomático y el maxilar se hacen más prominentes, y se puede observar el espaciamiento y la separación anómalos de los incisivos del maxilar. La lámina dura puede ser delgada o faltar en algunas regiones y a veces se puede presentar prominencia del hueso frontal.^{1,4,9,26}

Anemia drepanocítica (anemia de células falciformes)

Es una alteración genética autosómica recesiva que conlleva a la producción anómala de la hemoglobina. Se presenta una alteración en el brazo corto del cromosoma 11 causado por una sustitución del aminoácido valina por ácido glutámico en la sexta posición de la cadena β de la hemoglobina. Como resultado se produce hemoglobina S haciendo que el ER tenga una morfología de hoz lo que provoca la hemólisis del ER y la oclusión de los vasos sanguíneos.^{28,29} En México se ha notificado una frecuencia variable en individuos mestizos, desde menos de 1% en el centro del país hasta más de 14% en las costas, algo atribuible al factor de la mezcla con sujetos de origen africano.³⁰ Las manifestaciones orales son palidez e ictericia cutánea y de mucosas como consecuencia de la hemólisis del ER, aumento en la predisposición de las infecciones y es frecuente que se observen alteraciones en las radiografías dentales y de cráneo. En las radiografías de cráneo se puede observar díplote craneal engrosado con múltiples espículas que dan a la calota el denominado «aspecto erizado». En las radiografías dentales es frecuente observar trabéculas óseas en «escalera» con zonas de esclerosis y radiolucidez en dientes posteriores adyacentes y una

lámina dura densa. También se puede presentar retraso en la erupción e hipoplasia de la dentición permanente, en menor medida pero con casos reportados de osteomielitis mandibular (causado por el poco aporte vascular a este hueso) y necrosis pulpar asintomática debida a la estasis y oclusión vascular.^{1,4,11}

Anemia aplásica

También denominada aplasia medular, es una anomalía adquirida que provoca la destrucción o lesión de las células troncales pluripotenciales de donde se originan todos los elementos celulares de la sangre. La alteración provoca una disminución celular importante, pero no de forma uniforme de todos los linajes hematopoyéticos porque depende del grado de hipoplasia medular.^{31,32} Su etiología puede ser por varios factores, 80% es adquirido (sustancias químicas, medio ambiente, microorganismos o enfermedades) y 20% es congénito o hereditario.¹⁰ Las manifestaciones orales son palidez de la mucosa yugal, infecciones orales y periodontales graves con gingivorragias espontáneas, petequias, equimosis, candidiasis y úlceras recurrentes como signos tempranos de la enfermedad. Los signos que indican mayor avance de la enfermedad son hiperplasia gingival, lesiones herpéticas.^{1,4,11,31}

TRASTORNOS DE LOS LEUCOCITOS

Los LE son componentes celulares de la sangre que se forman en la médula ósea a partir de las células troncales pluripotenciales igual que los eritrocitos. Su diferenciación conlleva la formación de una célula troncal linfocítica que da origen a los leucocitos y una célula troncal mielocítica que permite el desarrollo de monocitos, granulocitos, plaquetas y eritrocitos. Las alteraciones presentan distintos cuadros clínicos que dependen de la etiología (Tabla 2).^{4,33}

Deficiencia cuantitativa

Neutropenias o agranulocitosis adquiridas

El término indica un conteo bajo de neutrófilos circulantes. Las causas más frecuentes es una reacción farmacológica adversas, pero también puede ser causado por trastornos hereditarios, infecciones virales o bacterianas incontenibles, autoinmune, neoplasia de la médula ósea y anemia.^{1,4,7,34} Las manifestaciones orales son periodontitis agresiva frecuente y presencia de úlceras necróticas (grandes, irregulares, profundas y dolorosas) recubiertas

Tabla 2: Trastornos de los leucocitos.^{1,4,7,10,33,34}

		Manifestaciones orales
Deficiencia cuantitativa	Neutropenia o agranulocitosis	Periodontitis agresiva frecuente y úlceras necróticas (grandes, irregulares, profundas y dolorosas) recubiertas por pseudomembranas de un color blanco-grisáceo. Estas úlceras pueden ser múltiples y miden desde 0.5 a varios centímetros de diámetro. Las zonas más afectadas son el paladar, las encías, la lengua y las amígdalas, pueden provocar disfagia y sialorrea
	Neutropenia cíclica	Pérdida prematura de dientes, úlceras recurrentes profundas y grandes que persisten, están recubiertas por una pseudomembrana blanquecina rodeada de eritema leve. La afección periodontal se puede presentar como gingivitis o periodontitis, estomatitis con ulceración
	Síndrome Kostmann o agranulocitosis genética infantil	Úlceras aftosas dolorosas, recurrentes y persistentes, infecciones bacterianas, candidiasis, periodontitis y gingivitis frecuentes, las encías marginal y adherida se aprecian edematosas, y las papilas interdentes hiperplásicas
Alteración funcional	Enfermedad granulomatosa crónica	Candidiasis, eritema y ulceraciones con pseudomembranas en cualquier parte de la mucosa oral, sinusitis recurrentes, linfadenitis cervical, queilitis eccematosa, gingivitis intensa, lengua geográfica, hipoplasia del esmalte, caries rampantes e infecciones cutáneas faciales
	Leucocito perezoso	Infecciones frecuentes, un ejemplo es la aparición de estomatitis, gingivitis, ulceraciones recurrentes y enfermedad periodontal agresiva
	Síndrome de Chédiak-Higashi	Periodontitis agresiva, movilidad dentaria, supuración, bolsas periodontales profundas, glositis, hemorragia gingival y ulceraciones de la mucosa oral

por pseudomembranas de un color blanco-grisáceo. Estas úlceras pueden ser múltiples y miden desde 0.5 a varios centímetros de diámetro. Las zonas más afectadas son el paladar, las encías, la lengua y las amígdalas, pueden provocar disfagia y sialorrea.^{4,35}

Neutropenia cíclica

Es una alteración que presenta disminución periódica en el número de neutrófilos con duración de entre tres y seis días. Es poco frecuente y se caracteriza por episodios habituales de fiebre. Su etiología puede ser adquirida por medicamentos (anticonvulsivos, antihistamínicos, barbitúricos, diuréticos, sulfamidas) o congénito (enfermedad de Kostmann, síndrome de Shwachman o mielocatexis). Es resultado de la mutación del gen EIA2 posición 13.3 del brazo corto del cromosoma 19 que codifica la elastasa neutrofílica. Existe una interrupción en la producción de las células troncales de la médula ósea; esto causa el efecto del fenómeno cíclico, lo que provoca desde

una producción normal hasta un severo estancamiento en la maduración del neutrófilo.³⁶ En la incidencia se presentan dos casos por un millón de habitantes. Las manifestaciones orales son pérdida prematura de dientes, úlceras (recurrentes, profundas, grandes y persistentes) recubiertas por una pseudomembrana blanquecina rodeada de eritema leve. La afección periodontal se puede presentar como gingivitis o periodontitis acompañada de ulceraciones.^{4,34-36}

Alteración funcional

Enfermedad granulomatosa crónica

Inmunodeficiencia primaria de la fagocitosis, tiene una incidencia mundial de uno por cada 250,000 recién nacidos vivos. Su etiología está ligado a la mutación en cualquiera de los genes que codifican para las subunidades que conforman la enzima NADPH-oxidasa, por lo cual se disminuye la capacidad fagocitaria de los polimorfo-

nucleares y monocitos.³⁷ Las manifestaciones orales son candidiasis, eritema y ulceraciones con pseudomembranas en cualquier parte de la mucosa oral, sinusitis recurrentes, linfadenitis cervical, retraso en la cicatrización o dehiscencia de las heridas, queilitis eczematosa, gingivitis intensa, lengua geográfica, hipoplasia del esmalte, caries rampantes e infecciones cutáneas faciales.^{1,37-39}

Síndrome del leucocito perezoso

Es un trastorno genético raro, causado por una alteración en la función quimiotáctica de los neutrófilos, en el que las células poseen movimientos azarosos y sin dirección.⁹ Se presenta en los primeros años de vida. Las manifestaciones clínicas son un incremento en la predisposición a las infecciones, siendo frecuente la aparición de estomatitis, gingivitis, ulceraciones recurrentes y enfermedad periodontal agresiva.^{1,40}

Síndrome de Chédiak-Higashi

Es una deficiencia inmune de carácter autosómico recesivo que se origina por mutaciones del gen 1q42 que codifica la proteína *lysosomal trafficking regulator* (LYST);

esta proteína se encarga de la regulación del transporte lisosomal y la función del citoesqueleto, lo cual afecta la función de los leucocitos. El 85% de los casos se presenta en la etapa infantil.^{41,42} Las manifestaciones orales principalmente son la periodontitis agresiva (caracterizada con movilidad dentaria), bolsas periodontales profundas con supuración, hemorragia gingival, glositis y ulceraciones de la mucosa oral.^{1,34,38}

TRASTORNOS PLAQUETARIOS Y DE LA COAGULACIÓN

Las PLA son fragmentos citoplasmáticos provenientes de una célula conocida como megacariocito, el proceso de formación de las plaquetas se denomina megacariopoyesis.⁴³ Las alteraciones de PLA y de la coagulación pueden ser de etiología funcional, cuantitativa o hereditaria (*Tabla 3*).

Alteraciones funcionales

Trombastenia de Glanzmann

Es un trastorno cualitativo de la función plaquetaria causado por una anomalía en los genes de las glicoproteínas

Tabla 3: Trastornos plaquetarios y de la coagulación.^{1,4,14,33,45-53}

		Manifestaciones orales
Alteraciones funcionales	Trombastenia de Glanzmann	Hemorragia gingival espontánea, epistaxis y episodios intermitentes de hemorragias gastrointestinales
	Síndrome de Bernard-Soulier	Equimosis, petequias en la piel y mucosas, epistaxis, y hemorragia severa en traumatismos y procedimientos quirúrgicos
	Enfermedad de Von Willebrand	Gingivorragia espontánea y hemorragias prolongadas después de una cirugía bucal
Alteraciones cuantitativas	Trombocitopenia	Petequias cutáneas, hemorragias gingivales espontáneas provocando que los dientes presenten depósitos de color marrón debido a la hemosiderina y a otros productos de desecho
Trastornos de la coagulación	Trombocitemia	Hiperplasia gingival secundaria a la administración de ciclosporina
	Hemofilia	Hemorragias gingivales episódicas prolongadas, espontáneas o traumáticas son las más frecuentes, entre las menos frecuentes es la hemartrosis de la articulación temporomandibular
Trastorno autoinmune	Trombocitopenia inmunitaria	Hemorragia gingival espontánea, petequias, hematomas en zonas sometidas a trauma (mucosa bucal, bordes linguales laterales y el límite entre el paladar duro y el blando), aparecen vesículas hemorrágicas principalmente en lengua, labios y la línea oclusal, son de 2 mm de diámetro que no desaparecen a la presión, son planos y asintomáticos

IIb/IIIa. Estos genes codifican para un grupo de proteínas enlazadas que se encuentran en la superficie de las plaquetas, el receptor glicoproteína IIb/IIIa (también llamado receptor de fibrinógeno). La ausencia o el funcionamiento inadecuado del receptor provocan que las plaquetas no se adhieran entre sí en el sitio de la lesión y es difícil que se forme un coágulo normal. Como todos los trastornos autosómicos recesivos, se encuentra más frecuentemente en regiones del mundo donde son comunes los matrimonios consanguíneos.^{33,44} Las manifestaciones orales son gingivorragias espontáneas y sangrado excesivo después de un procedimiento quirúrgico.^{1,33}

Síndrome de Bernard-Soulier

Es una enfermedad hereditaria que se caracteriza por una tendencia hemorrágica, PLA gigantes y en número disminuido. La incidencia se desconoce debido a la dificultad del diagnóstico y su reporte. El defecto subyacente es una deficiencia o disfunción de la glicoproteína GPIb-V-IX receptor para el factor de Von Willebrand, requerido para la hemostasia primaria.^{45,46} Sus manifestaciones orales son equimosis, petequias en la piel y mucosas, epistaxis, y hemorragia severa en traumatismos y procedimientos quirúrgicos.³³

Enfermedad de Von Willebrand

Es un trastorno hemorrágico hereditario que se caracteriza por un defecto en la glicoproteína factor de Von Willebrand, el cual se sintetiza en las células endoteliales y en los megacariocitos. La alteración de estas glicoproteínas afecta el proceso de la hemostasia primaria (adhesión al subendotelio y agregación plaquetaria). Se asocia a mutaciones en el cromosoma 12 en la región p13.2, el cual codifica el factor de Von Willebrand. Es el trastorno hemorrágico hereditario descrito con mayor frecuencia y afecta a 0.1-1.3% de la población.^{46,47} Las manifestaciones orales son gingivorragia espontánea y hemorragias prolongadas después de una cirugía bucal.^{1,47}

Alteraciones cuantitativas

Trombocitopenia

Es un trastorno caracterizado por la disminución de PLA en la circulación periférica.⁴⁸ El rango normal es de 200.000-400.000/mm³ y recuentos inferiores a 100.000/mm³ indican que el paciente cursa con trombocitopenia.⁴⁹ Su etiología puede ser debido a un descenso en la producción, producción ineficaz o aumento de la destrucción

de plaquetas, pero puede ser un signo secundario a las siguientes condiciones: anemia aplásica, alcoholismo, quimioterapia, radioterapia, medicamentos citotóxicos (diuréticos, tiacídicos, ibuprofeno, tamoxifeno, fenitoína y ranitidina).⁴ Las manifestaciones orales son petequias cutáneas y hemorragias gingivales espontáneas, lo que provoca que los dientes presenten depósitos de color marrón debido a la hemosiderina y a otros productos de desecho.¹

Trastornos de la coagulación

Hemofilias

Las hemofilias A y B son los principales trastornos de la coagulación, son de carácter hereditario y está ligado al cromosoma sexual X, en el cual se presentan mutaciones en los genes del factor VIII (hemofilia A, HA) y factor IX (hemofilia B, HB), lo que ocasiona una disminución o deficiencia funcional de estas proteínas en plasma y afecta la hemostasia secundaria. Su frecuencia es de uno en 5,000 y uno en 30,000 varones recién nacidos vivos, respectivamente, y afecta casi exclusivamente a varones, teniendo las mujeres portadoras un riesgo de 50% de heredarlo a sus hijos.⁵⁰ Las manifestaciones orales dependen del tipo y severidad del déficit de factor. La clasificación por tipo de factor ausente es hemofilia A que presenta hemorragias gingivales espontáneas o traumáticas prolongadas, y en menor frecuencia se pueden presentar hemartrosis de la articulación temporomandibular y pseudotumores de la hemofilia, las cuales son inflamaciones quísticas progresivas producidas por hemorragias recurrentes y pueden acompañarse de signos radiológicos de afectación ósea. En la hemofilia B se presentan similitudes con la hemofilia A.^{1,4,51} En cuanto a la severidad, la Federación Mundial de Hemofilia la clasifica, dependiendo el porcentaje de actividad normal del factor en sangre, con rango normal (50-150%), hemofilia leve (5-40%), hemofilia moderada (1-5%) y hemofilia severa (por debajo del 1%).⁵²

Trastorno autoinmune

Trombocitopenia inmunitaria

La trombocitopenia inmunitaria, antes púrpura trombocitopénica inmunitaria, es una enfermedad autoinmunitaria adquirida de manifestación variable. Se observa en adultos y en pacientes pediátricos. La etiología puede ser por una reacción cruzada ante virus, medicamentos o vacunas, pero también está relacionado con la leucemia, VIH y lupus eritematoso sistémico.^{1,14} Causa destrucción de

plaquetas mediada por anticuerpos IgG dirigidos contra antígenos de la membrana de la plaqueta y del megacariocito.^{4,33} Las manifestaciones orales como consecuencia del descenso de PLA provoca que el paciente presente gingivorragias espontáneas, hematomas en zonas sometidas a trauma (mucosa bucal, bordes linguales laterales y el límite entre el paladar duro y blando).^{1,53}

CONCLUSIÓN

Los trastornos hematológicos son alteraciones de uno o varios linajes hematopoyéticos con distinta etiología cada uno de ellos, pero su alteración tiene un reflejo a nivel sistémico. En la cavidad oral las coagulopatías son los principales signos que pueden presentarse, por lo que es muy importante que se realice un correcto y oportuno diagnóstico, a través de un detallado interrogatorio y una minuciosa exploración física del paciente. En caso de detectar alguna alteración que suponga un trastorno hematológico debemos remitir al paciente al hematólogo para que le dé un correcto tratamiento, y en la atención odontológica se debe tener una comunicación con el hematólogo e intervenir con el paciente en medidas preventivas para minimizar las complicaciones.

BIBLIOGRAFÍA

- Bascones-Martínez A, Muñoz-Corcuera M, Bascones-Illundain C. Manifestaciones clínicas de las hematopatías no neoplásicas en odontología. *Med Clin (Barc)*. 2012; 139 (1): 18-24.
- Castellanos JL, Díaz LM, Lee EA. Medicina en odontología: manejo dental de pacientes con enfermedades sistémicas. 3a ed. México, D.F.: Editorial El Manual Moderno; 2015.
- Hasan S, Khan N, Siddiqui A. Plummer vinson syndrome-A premalignant condition-an overview of literature. *UJMSD*. 2013; 1 (1): 28-30.
- DeLong N, Burkhart NW. Patología oral y general en odontología. 2a ed. Barcelona: Wolters Kluwer Health; 2013.
- Ibañez-Mancera NG. Propedéutica y semiología en odontología. Barcelona: Elsevier; 2015.
- Tortora GJ, Derrickson B. Principios de anatomía y fisiología. 11a ed. Madrid: Editorial Medica Panamericana; 2006.
- Mérida FJ, Moreno EE. Manual para técnico superior de laboratorio clínico y biomédico. Madrid: Editorial Médica Panamericana; 2015.
- Pastrana JD, García de Casasola GS. Fisiopatología y patología general básicas para ciencias de la salud. Barcelona: Elsevier; 2013.
- Rodak BF, Fritsma GA, Keohane EM. Hematología: Fundamentos y aplicaciones clínicas. Buenos aires: Editorial Medica Panamericana; 2014.
- Hall JE. Guyton y Hall, Tratado de fisiología médica. 13a ed. Barcelona: Elsevier; 2016.
- Islas GM, De la teja AE, Bravo AL. Importancia de las enfermedades hematológicas en estomatología pediátrica, parte I de III alteraciones estomatológicas secundarias a trastornos eritrocitarios. *Rev ADM*. 2009; 65 (5): 44-47.
- Neville BD, Damm DD, Allen CM, Chi AC. Oral and maxillofacial pathology. 4th ed. USA: Elsevier; 2016.
- Donato H, Cedola A, Rapetti MC, Buys MC, Gutiérrez M, Parias NR et al. Anemia ferropénica, guía de diagnóstico y tratamiento. *Arch Argent Pediatr*. 2009; 107 (4): 353-361.
- Chi AC, Neville BW, Krayner JW, Gonsalves WC. Oral manifestations of systemic disease. *Am Fam Physician*. 2010; 82 (11): 1381-1388.
- Donato H, Piazza N, Rapettia MC, De Grandis S, Bacciedoni V, Fabeiro M et al. Deficiencia de hierro y anemia ferropénica Guía para su prevención, diagnóstico y tratamiento. *Arch Argent Pediatr*. 2017; 115 (4): 568-582.
- Goel A, Bakshi SS, Soni N, Chiavi N. Iron deficiency anemia and Plummer-Vinson syndrome: current insights. *J Blood Med*. 2017; 8: 175-184.
- Donohue-Cornejo A, Guzmán-Gastelum DA, Constandse-Cortéz D, Gaitán-Cepeda LA, Reyes-Escalera C. Squamous cell carcinoma in the tongue and Plummer-Vinson syndrome A case report. *Rev Odont Mex*. 2011; 15 (3): 189-192.
- Sanchez RR, Hani de Ardila A, Bestene AJ. Síndrome de Plummer-Vinson. *Rev Col Gastoenterol*. 2004; 19 (4): 288-290.
- González de Canales S, Olmo LM, Disfagia Etiopatogenia, clasificación y clínica, Revisión y actualizaciones. *Medicine*. 2000; 8: 1-6.
- Silva DI, Assis CF, Costa BA, Evangelista CE, Falcão MM. Plummer-Vinson syndrome: a case report. *Rev Col Bras Cir*. 2013; 40 (1): 81-82.
- Moreira VF, Garrido E. Megaloblastic anemia and atrophic gastritis. *Rev Esp Enferm Dig*. 2011; 103 (6): 332.
- De paz R, Hernández-Navarro F. Manejo, prevención y control de la anemia perniciosa. *Nutr Hosp*. 2005; 20 (6): 433-435.
- Contreras EZ, Ramírez-Cheyne JA, Vallejo-Serna RA, Zuñiga-Correa LP. Anemia perniciosa: descripción de un caso clínico. *Rev Col Gastroenterol*. 2008; 23 (1): 83-88.
- Williamson MA, Snyder LM. Wallach Interpretación clínica de pruebas diagnósticas. 9a ed. Lippincott Williams & Wilkins, 2012.
- Feliu TA, Bonduel M, Sciuccati G, Del Pozo A, Roldán A, Ciaccio M et al. β Talasemia mayor en la Argentina. *Med (Buenos Aires)*. 2002; 62: 124-134.
- Chiappe G. Talassemias: clinical aspects. *Act Bioquim Clin Latinoam*. 2017; 51 (3): 281-289.
- Organización Mundial de la Salud. Talasemia y otras hemoglobiopatías. Informe de la Secretaría. OMS. 2006.
- Cantalejo LM. Protocolo de anemia de células falciformes o drepanocitosis. *Bol S Vasco-Nav Pediatr*. 2005; 38: 20-38.
- Zúñiga CP, Martínez GC, González RL, Rendón CD, Rojas RN, Barriga CF et al. Enfermedad de células falciformes: un diagnóstico para tener presente. *Rev Chil Pediatr*. 2018; 89 (3): 545-549.
- Peñaloza-Espinoza RI, Buentello-Malo L, Hernández-Maya M, Nieva-García B, Liskev-Yurkowitzki R, Salamanca-Gómez F. Frecuencia de la hemoglobina Sen cinco poblaciones mexicanas y su importancia en la salud pública. *Salud Pública Mex*. 2008; 50 (4): 325-329.
- Soto AV, Lavados MM, Araya FD. Rash y anemia aplásica inducido por fenitoína: caso clínico. *Rev Chil Neuro-Psiquiatr*. 2011; 49 (2): 171-176.
- Martínez JL, Ayala RD. Insuficiencia medular Anemia aplásica. *Med*. 2001; 8 (50): 2625-2631.
- Islas GM, De la teja AE, Bravo AL. Importancia de las enfermedades hematológicas en estomatología pediátrica, Parte II de III alteraciones estomatológicas secundarias a trastornos leucocitarios. *Rev ADM*. 2009; 65 (6): 12-15.

34. Shafer WG, Hine MK, Levy BM. Textbook of oral pathology. 7th ed. India: Elsevier; 2012.
35. Vargas-Casillas AP, Yáñez-Ocampo BR, Monteagudo-Arrieta CA. Periodontología e implantología. México: Editorial Médica Panamericana; 2016.
36. Oliva OK, Magaña VB, Fragoso RR, Cuairan VR. Cyclic neutropenia Clinical case report. Rev Odont Mex. 2015; 19 (4): 246-252.
37. Marsán-Suárez V, Pérez VL, Macías CA, Salgado LP, García GI, Sánchez MS et al. Enfermedad granulomatosa crónica. Rev Cubana Hematol Inmunol Hemoter. 2014; 30 (3): 280-287.
38. Sanz-Sánchez I, Bascones-Martinez A. Otras enfermedades periodontales: I: Periodontitis como manifestación de enfermedades sistémicas. Av Periodon Implantol. 2008; 20 (1): 59-66.
39. Diz PD, Ocampo AH, Fernández JF. Alteraciones cuantitativas y funcionales de los neutrófilos. Med Oral. 2002; 7 (3): 46-61.
40. Camps MJ, Perdomo JH, Matos OC, Samón IR. Síndromes pediátricos con nombres raros. Rev Inf Cient. 2015; 93 (5): 1217-1227.
41. Gallegos-Cisneros E, Cardiel-Silva M, Peral-Ibarra R, Tavares-Rodríguez EJ, Ávila-Chávez A. Síndrome de Chediak-Higashi en fase acelerada. Lux Med. 2015; 10 (31): 61-70.
42. Arulappan J, Shaji DT, Ahmed YW, Kumar SJ, Ramasamy MV. A child with Chediak-Higashi syndrome: A case study. Curr Pediatr Res. 2018; 22 (1): 69-72.
43. Rodak BF, Fritsma GA, Keohane EM. Rodak's Hematology. 5th ed. Philadelphia: Elsevier; 2016.
44. Casas CP, Urrea FC, Solano MH, Sabogal MA. Manejo integral hematológico-odontológico en thrombastenia de Glanzmann. Act Med Colomb. 2015; 40 (1): 58-61.
45. Tripathi P, Karthika KV, Pati HP, Tyagi S. Bernard Soulier syndrome A rare bleeding disorder. IJMDS. 2018; 7 (1): 1642-1645.
46. Martínez-Murillo C. Enfermedad de Von Willebrand. El reto en el diagnóstico y el tratamiento. Rev Hematol Mex. 2018; 19 (2): 61-72.
47. Hernández-Zamora E, Zavala-Hernández C, Quintana-González S, Reyes-Maldonado E. Enfermedad de Von Willebrand, biología molecular y diagnóstico. Cir Cir. 2015; 83 (3): 255-264.
48. Taboada-Mascarín BI. Trombocitopenia inmunitaria primaria en niños. Rev Hematol Mex. 2018; 19 (2): 95-100.
49. Raspall G. Cirugía oral e implantología. 2a ed. México: Editorial Médica Panamericana; 2007.
50. Arango-Bernal YA. Significados de ser portadoras de hemofilia. Rev Cienc Cuidad. 2018; 15 (1): 18-33.
51. Meléndez EM. Farmacología y terapéutica en odontología: fundamentos y guía práctica. México: Editorial Médica Panamericana; 2012.
52. Federación mundial de hemofilia. Hemofilia, grados de severidad. Québec, 2012.
53. Alayón-Recio CS, Morfa-Viamontes FL, Rodríguez-Guerra YC, Heredia RE, Nodal ND. Manifestaciones bucales y cutáneas de la púrpura trombocitopénica inmunológica: reporte de un caso. Rev Arch Camagüey. 2018; 22 (1): 85-93.

Correspondencia:

Daniel Rodríguez Ortega

E-mail: dan_rodr14@me.com

Control vertical mediante *bite block* en relación céntrica.

Vertical control through bite block in centric relation.

Ernesto Eduardo Rodríguez Padilla,* Salvador Antonio Ferrer Tamburini*

RESUMEN

Paciente femenina de ocho años y cuatro meses, con patrón esquelético de clase II severa y overjet de 10 mm, fue tratada con Bite-Block Céntrico como método de control vertical. Después de cinco meses de terapia con aparatología fija de primera fase se logró control vertical y reducción de las desviaciones de la clase esquelética. Posteriormente se continuó con tratamiento activo durante 18 meses, se dio de alta de la primera fase cuando los objetivos del tratamiento como alineación, nivelación, overbite y overjet fueron adecuados. Los registros postratamiento demostraron una buena estabilidad articular, oclusión funcional y una mejora en la estética facial. El montaje en céntrica postratamiento demuestra estabilidad condilar con el uso de Bite-Block Céntrico como método de control vertical.

Palabras clave: Bite-Block Céntrico, control vertical.

ABSTRACT

Female patient of eight years and four months, with skeletal pattern of severe class II and 10 mm overjet, was treated with Bite-Block Centric as a vertical control method. After five months of therapy with fixed appliances of the first phase, vertical control and reduction of the deviations of the skeletal class were achieved. Subsequently continued with active treatment for 18 months, was discharged from the first phase when the treatment objectives such as alignment, leveling, overbite and overjet appropriate. Post-treatment records showed good joint stability, functional occlusion and an improvement in facial aesthetics. The post-treatment centric assembly demonstrates condylar stability with the use of Centric Bite-Block as a vertical control method.

Keywords: Centric Bite-Block, vertical control.

INTRODUCCIÓN

La intrusión de los dientes posteriores es una de las estrategias de tratamiento para los pacientes con mordida abierta esquelética.¹ Los enfoques de tratamiento para pacientes con mordida abierta difieren cuando se tratan de pacientes en etapa de crecimiento o en la edad adulta.² En los pacientes en crecimiento las fuerzas verticales aplicadas contra los molares no sólo sirve para intruir a los molares sino para controlar su erupción vertical.³ El uso de bloques posteriores céntricos de acrílico se utilizan para la intrusión molar y para mantener una estabilidad articular durante el tratamiento. Estos aparatos funcionales fuerzan a la mandíbula a abrir aproximadamente 3-4 mm más allá de su posición de reposo, de esta manera se mantiene la presión sobre el sistema neuromuscular que soporta

la mandíbula.⁴ Se ha comprobado que es efectiva para controlar la dimensión vertical, lo que es beneficioso para pacientes con mordida abierta esquelética.⁵

PRESENTACIÓN DEL CASO

Paciente femenino de ocho años de edad con un motivo de consulta: «tiene los dientes muy salidos». A la exploración se identificó un patrón de crecimiento dolicofacial, corredores bucales disminuidos, elevación asimétrica del labio superior. Tercio medio dolicofacial, tercio inferior dolicofacial, incompetencia labial de 4 mm, perfil convexo, proyección del labio superior de 6 mm con respecto a vertical subnasal, -4 mm del labio inferior y mentón blando a -9 mm. Clase II esquelética severa (Figura 1).

Análisis funcional

Sin recesiones gingivales, contacto en montaje de tentativa de relación céntrica tipo cúspide vestibular del 16 con cúspide vestibular del 46, protrusión normal 8 mm de lateralidad derecha disminuida 11 mm, lateralidad

* Maestría en Ortodoncia de la Universidad De La Salle Bajío, León, Guanajuato.

Recibido: 26 Noviembre 2018.

Aceptado para publicación: 18 Noviembre 2019.



izquierda disminuida 11 mm, máxima apertura normal 46 mm, hiperlaxitud ligamentosa grado 3, respiración mixta y deglución atípica, hipertrofia amigdalar grado 3, movilidad lingual grado 2 (Figura 2).

Análisis dental en estática

Rotaciones generalizadas, la línea media dental superior no coincide con la línea media dental inferior desviada 2 mm hacia la izquierda, *overbite* de 4 mm, *overjet* de 10 mm, oclusión transversal normal, curva de Spee 3 mm

maloclusión de clase I molar izquierda y canina no valorable clase I molar derecha y canina no valorable (Figura 3).

Se tomó radiografía lateral de cráneo para realización de cefalometría. En la *Tabla 1* se muestran los valores cefalométricos.

Alternativas de tratamiento

Con la posible modificación del crecimiento, la maloclusión clase II del paciente podría corregirse mediante tratamiento de no extracción o extracción después de la

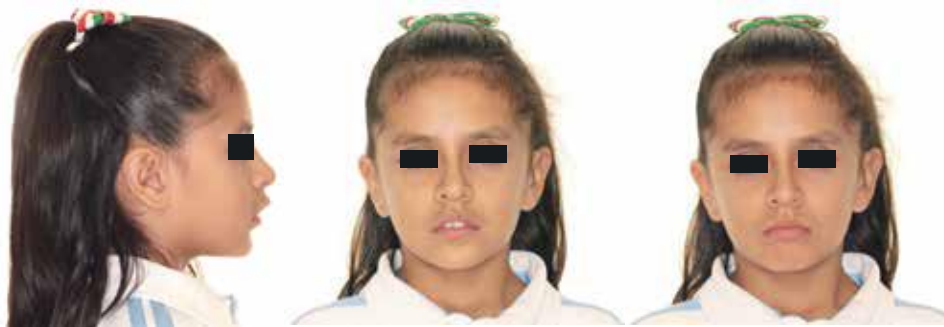

Figura 1:

Análisis facial.

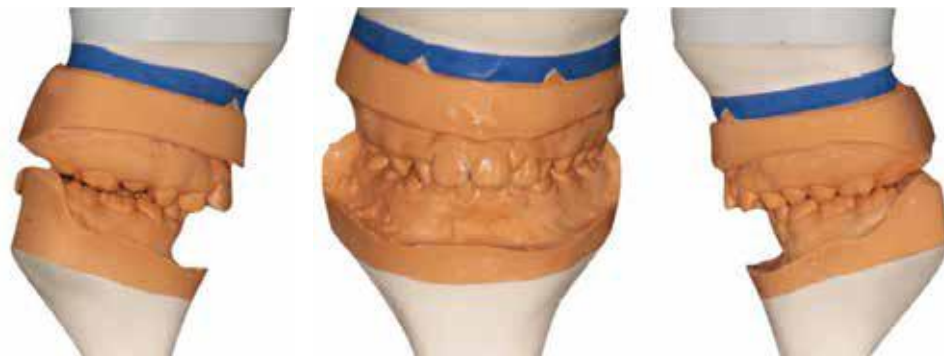

Figura 2:

Montaje en tentativa relación céntrica.

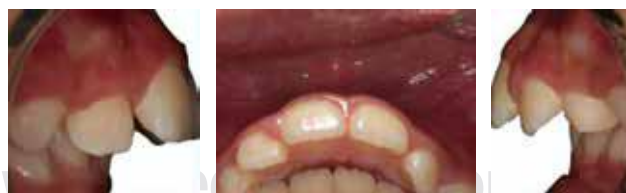
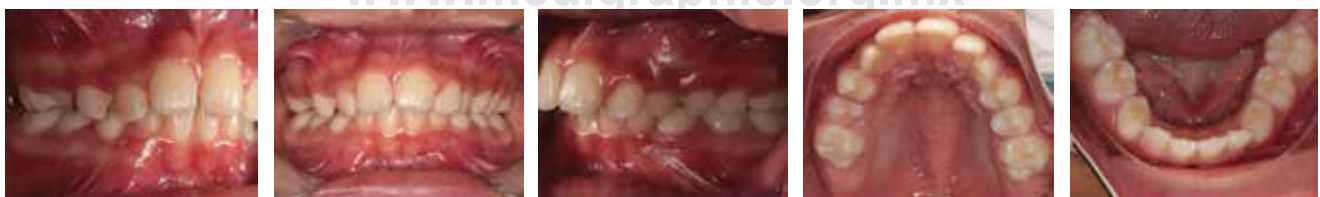
Figura 3:

Fotografías intraorales.



terapia funcional.⁶ Sin embargo, dado que sus incisivos maxilares estaban excesivamente proinclinados, el control vertical de los primeros molares maxilares podría inducir la rotación de la mandíbula en sentido antihorario y mejorar el patrón esquelético de clase II.

Tratamiento

Se colocó *Bite-Block* Céntrico a la paciente. En ocho meses de tratamiento con el *Bite-Block* Céntrico se redujo el *overjet* de 10 a 3 mm, *sobremordida* de 5 a 4 mm (Figura 4). Junto con esto, el crecimiento vertical disminuyó y se obtuvieron cambios bastante positivos en las vistas frontales y laterales. Para evitar recidiva, las relaciones dentales de

clase II, *overjet* severo y *sobremordida* profunda se *sobre-corrigieron*. Se realizó un segundo montaje en tentativa de la relación céntrica para verificar la estabilidad condilar después del tratamiento (Figura 5). Después del tratamiento fue más fácil para la paciente cerrar la boca (Figura 6).

DISCUSIÓN

Una amplia gama de dispositivos funcionales está disponible para la corrección de maloclusiones de clase II esqueléticas.⁶⁻⁸ El *Bite-Block* Céntrico corrige una maloclusión clase II de manera efectiva por medio de la intrusión de los dientes maxilares y mandibulares, lo que da como resultado una rotación mandibular en sentido antihorario y una mejora de la estética facial. Otra manera es por la estimulación del crecimiento mandibular asociada con leves efectos dentoalveolares en los que el *Bite-Block* Céntrico produjo mayores efectos esqueléticos.^{9,10} La corrección temprana de un *overjet* aumentado en una maloclusión grave de clase II esquelética puede estar indicada para reducir el riesgo de traumatismo en los incisivos superiores del maxilar durante la adolescencia.^{1,11} Chintakanon y colaboradores informaron que aunque el tratamiento con *Bite-Block* no dio como resultado la remodelación de la fosa glenoidea, en 75% de los pacientes tratados los cóndilos se posicionaron con éxito anteriormente dentro de la fosa glenoidea y con suficiente crecimiento condilar después del tratamiento con *Bite-Block*.¹² La dirección del desarrollo cambió a partir de los resultados, que se observaron durante el tratamiento funcional activo. Como se ve en las evaluaciones cefalométricas, una disminución en los ángulos de SNB, ANB, DSV, Ba-Na/Pt-Gn^e que mostró la inclinación del desarrollo sagital, significa una disminución en el plano mandibular para una protrusión y rotación anterior.

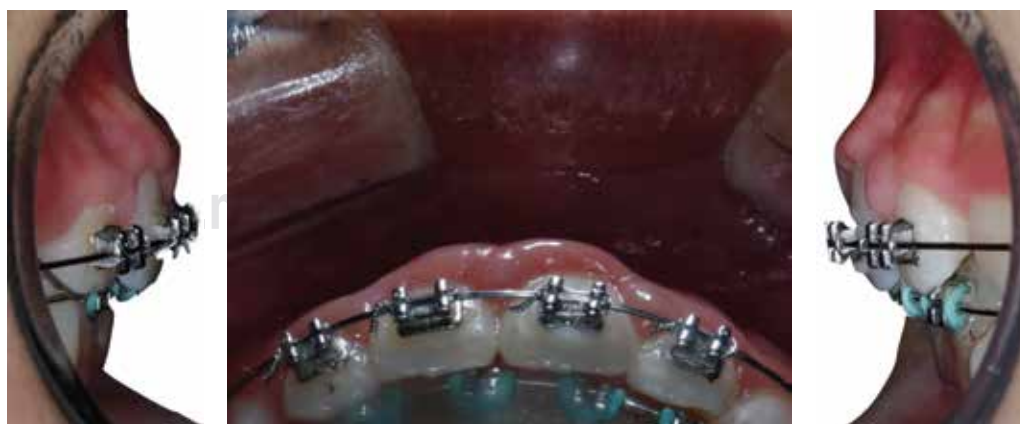Tabla 1: Valores cefalométricos.

Medidas	Pretratamiento	Posttratamiento
SNA	79°	79°
SNB	73.5°	75°
ANB	5.5°	4°
Ar-Go-Na	51°	52°
DSV	7 mm	5 mm
<i>Overjet</i>	9 mm	3 mm
PsLs	6 mm	6 mm
PsLi	-4 mm	-2 mm
Ba-Na/Pt-Gn ^e	86°	87°
<i>Overbite</i>	5 mm	4 mm
Po'	-9 mm	-8 mm

DSV = discrepancia sagital verdadera, PsLs = posición sagital labio superior, PsLi = posición sagital labio inferior.

Figura 4:

Overjet de 3 mm, *overbite* de 4 mm.



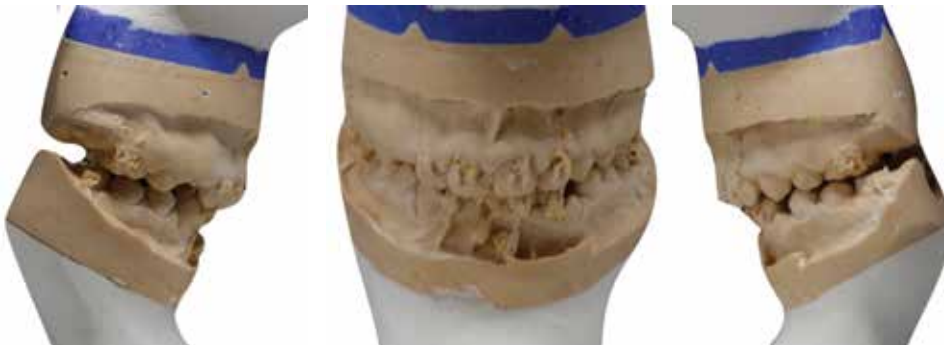

Figura 5:

Montaje de postratamiento, la cual muestra estabilidad en relación céntrica.

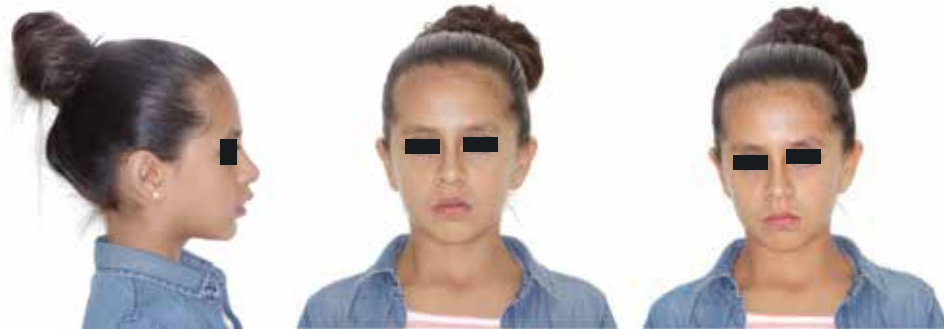

Figura 6:

Mejoría en la estética facial, reducción de la incompetencia labial.

CONCLUSIONES

Un paciente esquelético de crecimiento clase II con un *overjet* aumentado severo y una mandíbula retrognática se trató con un aparato *Bite-Block* Céntrico en combinación con aparatología fija 2 x 4. Se logró una oclusión normal y una mejora en el perfil facial. Se logró mantener la estabilidad articular al confeccionar el aparato ortopédico en un montaje en tentativa de relación céntrica.

BIBLIOGRAFÍA

1. Kuster R, Ingervall B. The effect of treatment of skeletal open bite with two types of bite-blocks. *Eur J Orthod.* 1992; 14 (6): 489-499.
2. Hakami Z. Molar intrusion techniques in orthodontics: a review. *J Int Oral Health.* 2016; 8 (2): 302-306.
3. Iscan HN, Sarisoy L. Comparison of the effects of passive posterior bite-blocks with different construction bites on the craniofacial and dentoalveolar structures. *Am J Orthod Dentofacial Orthop.* 1997; 112 (2): 171-178.
4. Kook YA, Bayome M, Trang VT, Kim HJ, Park JH, Kim KB et al. Treatment effects of a modified palatal anchorage plate for distalization evaluated with cone-beam computed tomography. *Am J Orthod Dentofacial Orthop.* 2014; 146: 47-54.
5. Yu IJ, Kook YA, Sung SJ, Lee KJ, Chun YS, Mo SS. Comparison of tooth displacement between buccal mini-implants and palatal plate anchorage for molar distalization: a finite element study. *Eur J Orthod.* 2014; 36: 394-402.
6. Owtad P, Park JH, Shen G, Potres Z, Darendeliler MA. The biology of TMJ growth modification: a review. *J Dent Res.* 2013; 92: 315-321.
7. Iscan HN, Akkaya S, Koralp E. The effects of spring loaded posterior bite-block on the maxillofacial morphology. *Europ J Orthop.* 1992; 14: 54-60.
8. Giuntini V, Vangelisti A, Masucci C, Defraia E, McNamara JA Jr, Franchi L. Treatment effects produced by the Twin-block appliance vs the Forsus fatigue resistant device in growing class II patients. *Angle Orthod.* 2015; 85: 784-789.
9. Mills CM, McCulloch KJ. Treatment effects of the twin block appliance: a cephalometric study. *Am J Orthod Dentofacial Orthop.* 1998; 114: 15-24.
10. Toth LR, McNamara JA Jr. Treatment effects produced by the twin-block appliance and the FR-2 appliance of Frankel compared with an untreated Class II sample. *Am J Orthod Dentofacial Orthop.* 1999; 116: 597-609.
11. O'Brien K, Wright J, Conboy F, Appelbe P, Davies L, Connolly I et al. Early treatment for class ii division 1 malocclusion with the twin-block appliance: a multi-center, randomized, controlled trial. *Am J Orthod Dentofacial Orthop.* 2009; 135: 573-579.
12. Chintakanon K, Sampson W, Wilkinson T, Townsend G. A prospective study of twin-block appliance therapy assessed by magnetic resonance imaging. *Am J Orthod Dentofacial Orthop.* 2000; 118: 494-504.

Correspondencia:

Ernesto Eduardo Rodríguez Padilla
E-mail: neto_lalo@hotmail.com

Manejo ortodóncico de la clase III: presentación de un caso clínico.

Orthodontic management class III: presentation of a clinical case.

Cynthia Marlen Horta Sánchez,* Fernando Parés Vidrio‡

RESUMEN

Introducción: La maloclusión clase III es considerada como severa y en la mayoría de los pacientes la etiología suele estar combinada entre componentes esqueléticos y dentoalveolares. Las posibilidades terapéuticas dependerán de la edad biológica del paciente y del tipo de maloclusión. Conforme va aumentando la edad del paciente va menguando la capacidad de crecimiento y se va asentando la relación de clase III esquelética. Las maloclusiones de clase III esqueléticas se pueden corregir mediante extracciones dentales y cirugía ortognática. **Caso clínico:** Paciente masculino de 13 años de edad con protrusión mandibular, discrepancia óseo dentaria negativa, convexidad facial disminuida y clase III dental y esquelética. **Resultados:** Se resolvió la discrepancia óseo dentaria negativa del paciente, se logró la clase I Molar y canina con una sobremordida adecuada.

Palabras clave: Maloclusión, Angle, clase III.

ABSTRACT

Introduction: Class III malocclusion is considered severe and in most patients the etiology is usually combined between skeletal and dentoalveolar components. The therapeutic possibilities depend on the biological age of the patient and the type of malocclusion. As it increases the age of the patient wanes growth capacity and will settled the relationship skeletal class III. The skeletal class III malocclusion can be corrected by tooth extractions and orthognathic surgery. **Case report:** Male patient 13 years old with mandibular protrusion, negative tooth bone discrepancy, decreased facial convexity and dental and skeletal class III. **Results:** Dental patient refusal bone discrepancy was resolved, I molar and canine class and adequate overbite was achieved.

Keywords: Malocclusion, Angle, class III.

INTRODUCCIÓN

La clase III se define cuando el surco vestibular del primer molar inferior permanente está por mesial de la cúspide mesiovestibular del primer molar superior permanente.¹

La relación clase III es la menos prevalente de las tres clasificaciones de Angle, existe una variación geográfica según el grupo racial y étnico. Esta relación oclusal es particularmente común en individuos con ancestros asiáticos, encontrándose en la población China en un porcentaje de 12%, y es menor su aparición en europeos (1.5 a 5.3%) y norteamericanos caucásicos (1 a 4%).^{2,3}

La clase III se clasifica en:

- Dentoalveolar: por una retrusión dentoalveolar maxilar o una protrusión dentoalveolar mandibular.
- Esquelética: por una deficiencia maxilar, un exceso mandibular y/o ambas.

En la etiología de la maloclusión clase III se conjugan factores hereditarios y factores medioambientales como hábitos, respiración oral y patrones alterados de erupción entre otros.⁴

Entre los factores dentoalveolares involucrados se destacan las alteraciones en tiempo y patrones de erupción de los dientes anteriores, que favorecen el desarrollo de una mordida cruzada anterior de tipo dental.⁵

Los pacientes con maloclusión clase III pueden presentar combinación de condiciones esqueléticas y dentoalveolares.⁶

Algunas de las características clínicas comunes de la maloclusión clase III son:⁷

* Estudiante de la Especialidad en Estomatología en el Niño y el Adolescente.

‡ Maestro en Ciencias Odontológicas, Especialista en Ortodoncia y Profesor titular de la Especialidad en el Niño y el Adolescente.

Universidad Nacional Autónoma de México.

Recibido: 17 Septiembre 2019.

Aceptado para publicación: 03 Diciembre 2019.



1. Perfil cóncavo.
2. Deficiencia en el crecimiento anteroposterior del recio medio facial, que a menudo involucra al maxilar y al cigomático o malar.
3. Deficiencia transversal.
4. Exceso mandibular originado por una longitud incrementada por un posicionamiento anterior de la cavidad glenoidea, lo que genera un posicionamiento anterior de la mandíbula.
5. Aumento de la altura facial anterior inferior con patrón de crecimiento vertical.
6. Mordida cruzada o borde a borde anterior.
7. Mordida cruzada posterior.
8. Apiñamiento leve, moderado o severo en el arco superior.
9. Proinclinación de los incisivos superiores.
10. Retroinclinación de los incisivos inferiores.

Las características cefalométricas más comunes son:⁸

- a) Base del cráneo anterior (S-Na) corta.
- b) Ángulo de la base del cráneo (Ba-S-Na) cerrado.
- c) Longitud maxilar (ENA-ENP) disminuida.
- d) Punto A posicionado posteriormente.
- e) Longitud del cuerpo mandibular (Go-Gn) aumentada.
- f) Longitud disminuida de la rama mandibular.
- g) Ángulo mandibular (Ar-Go-Me) abierto.
- h) Ángulo del plano mandibular aumentado.

Es importante resaltar los objetivos de tratar de manera temprana la maloclusión clase III:

1. Prevenir cambios irreversibles en tejidos blandos y en el hueso. La mordida cruzada anterior sin tratar puede ocasionar desgaste anormal de incisivos, adelgazamiento de tablas óseas y recesiones gingivales.⁹

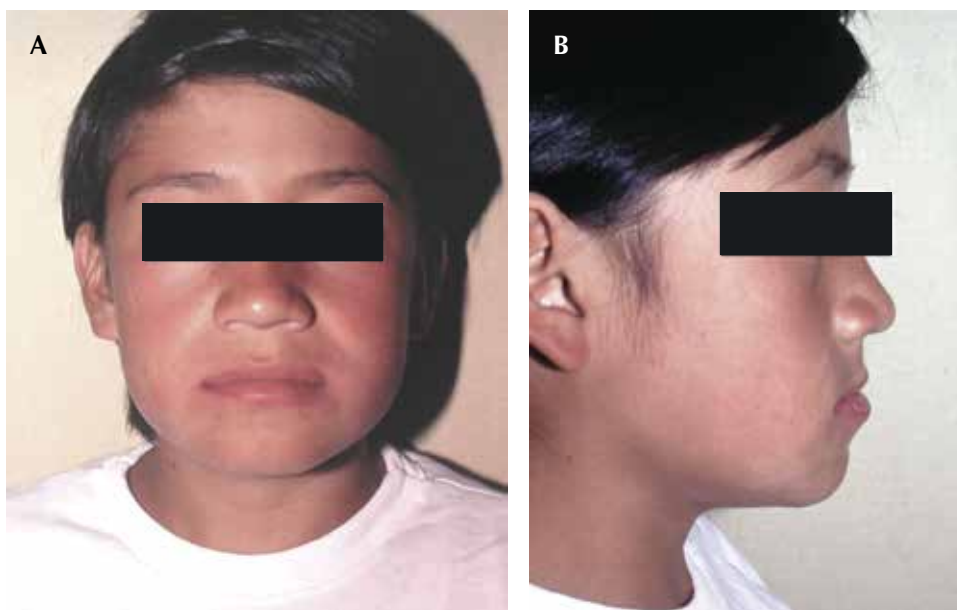

Figura 1:

Fotografías extraorales iniciales. A) Fotografía de frente. B) Fotografía de perfil donde se observa un perfil cóncavo.

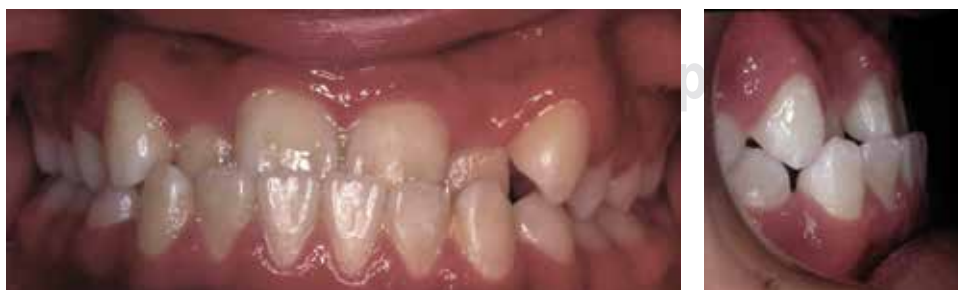

Figura 2:

Fotografías intraorales iniciales donde se observa la mordida cruzada anterior.

Figura 3:

Fotografías intraorales de la arcada superior e inferior, donde se observa la discrepancia óseo-dentaria negativa.

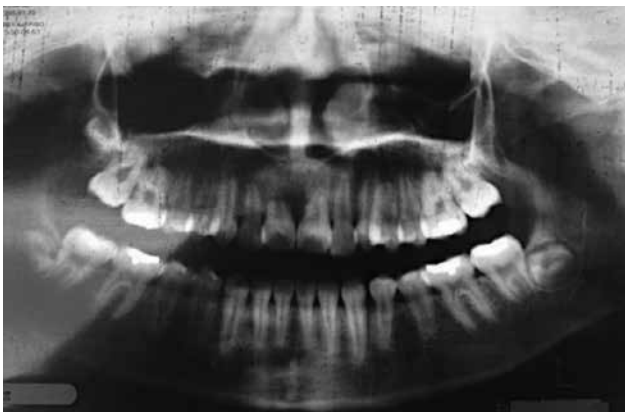
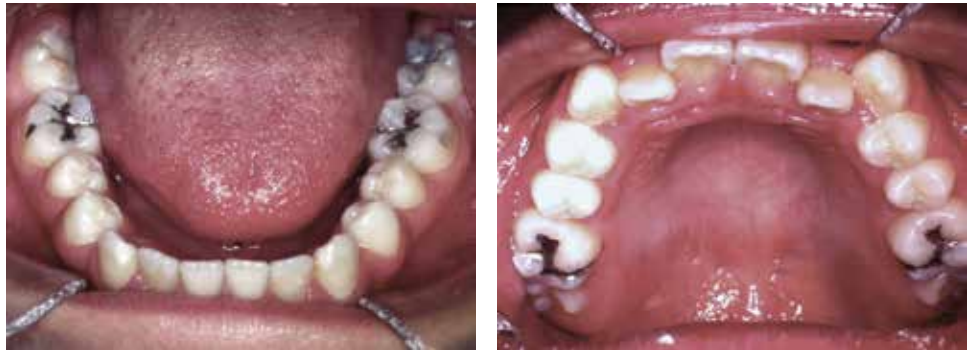
Figura 4: Se observa la radiografía panorámica donde se pueden notar las raíces enanas de los incisivos centrales superiores.

2. Mejorar la función oclusal eliminando discrepancias entre oclusión céntrica y relación céntrica.⁹
3. En maloclusiones leves o moderadas, puede eliminarse la necesidad de cirugía ortognática si se realiza un tratamiento ortopédico temprano y, en casos más complejos, puede disminuirse la extensión de los procedimientos quirúrgicos.⁹
4. El tratamiento temprano mejora las condiciones estéticas y asimismo la autoestima de los niños; el manejo oportuno de la maloclusión clase III beneficia la apariencia facial y la postura labial.⁹

Las posibilidades terapéuticas dependerán de la edad biológica del paciente y del tipo de maloclusión. Si el paciente presenta una maloclusión dentoalveolar quizá sólo sea necesario tratarlo con placas activas; sin embargo, si es esquelética tendrá que tratarse con ortopedia, dado que si ya han erupcionado los dientes permanentes disminuye la probabilidad de tratarlo con ortopedia y se puede considerar la cirugía ortognática como una opción de tratamiento.¹⁰

PRESENTACIÓN DEL CASO

Sumario del diagnóstico (Figuras 1 a 5):

1. Paciente masculino de 13 años de edad en crecimiento, presenta una maloclusión clase III.
2. Discrepancia óseo dentaria negativa.
3. Incisivos superiores retrusivos e incisivos inferiores protruidos.
4. Mordida cruzada anterior.
5. Raíces enanas en los incisivos centrales superiores.
6. Convexidad facial disminuida.
7. Retrusión maxilar.
8. Protrusión.

Objetivos del tratamiento

- I. Corregir la maloclusión y la relación esquelética.
- II. Eliminar la discrepancia óseo-dentaria superior e inferior.
- III. Eliminar la mordida cruzada anterior.
- IV. No agravar las raíces enanas en los incisivos centrales superiores
- V. Conseguir clase I molar y canina.
- VI. Coordinar los arcos maxilares.
- VII. Mejorar líneas medias.
- VIII. Mejorar el perfil facial.

Plan de tratamiento

El tratamiento consistió en primero realizar expansión con Hyrax y colocación de *bite block*[§] para descruzar

[§] Nota del editor: Un *bite block* (bloque de mordida) es un aditamento dental, se usan para ayudar a mantener la boca y la mandíbula del paciente lo suficientemente abiertas durante un procedimiento ortodóncico. Este pequeño accesorio bucal está diseñado para proporcionar suficiente fuerza para evitar que el paciente cierre, siendo lo suficientemente suave como para proporcionarle comodidad.

Figura 5:

Se observa la radiografía lateral de cráneo y el trazado cefalométrico de Ricketts iniciales.

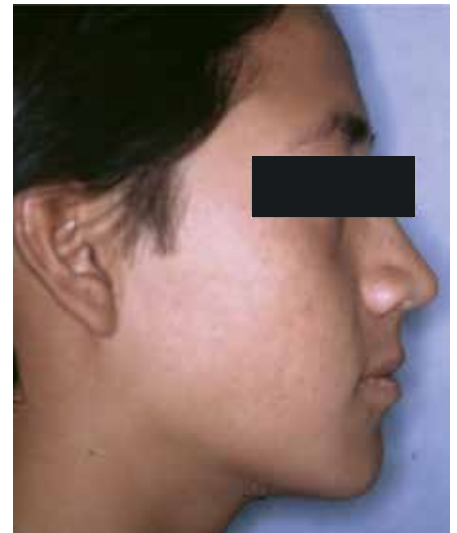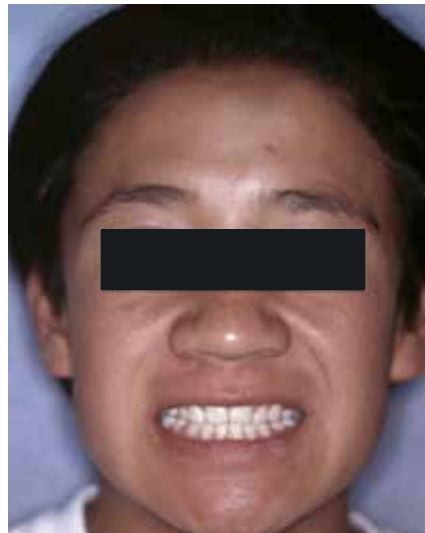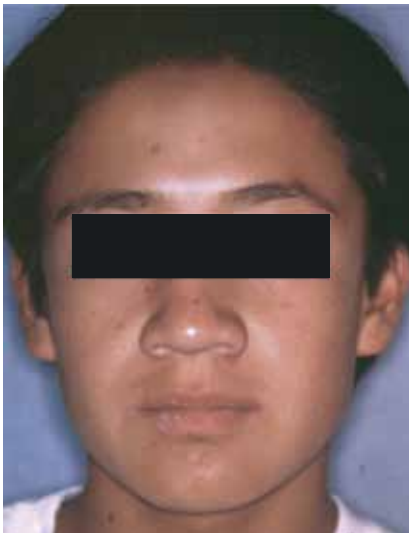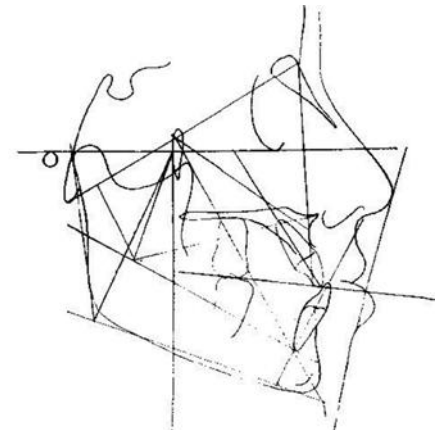


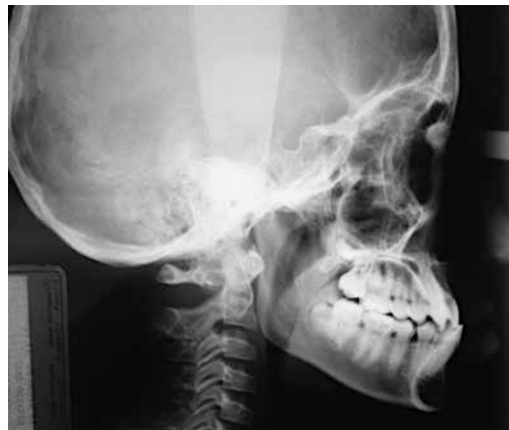Figura 6: Fotografías extraorales finales donde se observa la mejoría que se logró en el perfil del paciente.

la mordida anterior; protracción maxilar con máscara facial durante un año. Posteriormente colocación de aparatología fija con previa extracción de primeros premolares superiores e inferiores. Utilización de arcos de baja fricción y fuerzas ligeras debido a las raíces enanas de los incisivos centrales superiores. Se utilizaron arcos de retrusión para cierre de espacios, arcos y elásticos para finalización.

RESULTADOS

Se logró descruzar la mordida anterior, aliviar la discrepancia óseo-dentaria superior e inferior. También se logró conseguir una clase I molar y canina en ambos arcos maxilares. Preservar en buen estado las raíces

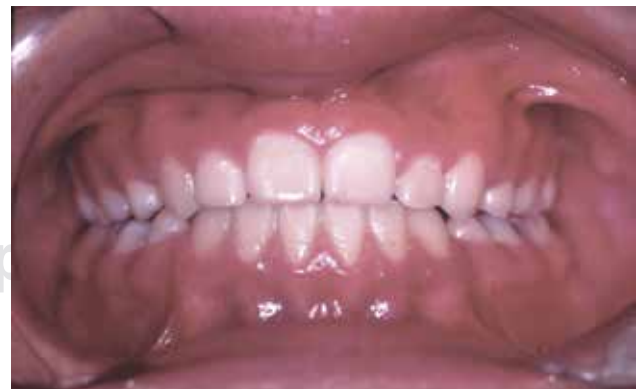

Figura 7: Fotografía intraoral frontal final, donde se puede observar la eliminación de la mordida cruzada anterior, líneas medias alineadas.

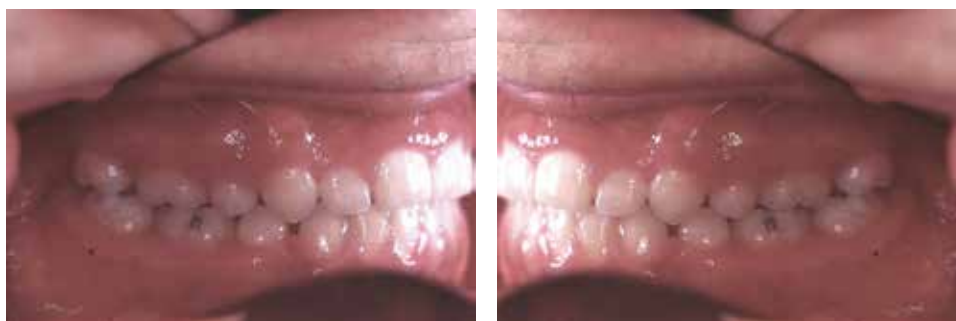

Figura 8:

Fotografías laterales finales: se puede observar adecuada intercuspación y clase I molar y canina.

enanias de los incisivos centrales superiores. Asimismo, se logró mejorar el perfil facial y la estética de nuestro paciente (Figuras 6 a 8).

DISCUSIÓN

De acuerdo a la información revisada, varios autores refieren que este tipo de casos se aproximan generalmente mediante dos alternativas. Una de ellas sería el tratamiento interdisciplinario, el cual contempla ortodoncia y cirugía ortognática, y otro sería encaminado a la ortopedia y a la compensación dentoalveolar. Esta última es la opción que se determinó escoger y con la cual se consiguió resolver la discrepancia dentoalveolar, un mejor equilibrio esquelético y una estética facial con estabilidad al paciente, objetivos que se plantearon al inicio del tratamiento.

CONCLUSIONES

- a) Se puede manejar adecuadamente un paciente clase III realizando protracción maxilar con máscara facial y colocando un *bite block* para descruzar la mordida.
- b) Para preservar las raíces enanas en un tratamiento de ortodoncia es indispensable realizar el tratamiento con fuerzas y arcos ligeros.

BIBLIOGRAFÍA

1. Quintero Y. Relación esquelética clase III con factor genético predominante. Reporte de un caso. Rev CES Odon. 2007; 20 (2): 44-50.
2. Moyers R. Manual de Ortodoncia, Panamericana, Buenos Aires, 4ª ed. 1992.
3. Quirós ÁO. Manual de Ortopedia Funcional de los Maxilares y Ortodoncia Interceptiva, Caracas, Venez.:Actualidades Médico Odontológicas Latinoamérica, 1995.
4. Avalos GG, Paz CA. Maloclusión clase III revisión bibliográfica. Revista Tamé. 2014; 3 (8): 279-282.
5. Temelcea A, Simion I, Stanciu R, Stanciu D. Intervention of the occlusion relations in the appearance of the modifications in sagittal and transversal plan in the anomalies of the class III angle. J Med Life. 2010; 3 (3): 239-241.
6. Cutovic T. Cephalometric analysis of the middle part of the face in patients with mandibular prognathism. Vojnosanit Pregl. 2014; 71 (11): 1026-1033.
7. Uribe RG, Cárdenas JD. Temprano no, a tiempo. Fondo editorial CIB: Medellín, Colombia; 2014. pp. 251-260.
8. Steiner CC. Cephalometrics in clinical practice. Angle Orthod. 1959; 29: 8-29.
9. Graber T, Rakosi T, Petrovic A. Ortopedia dentofacial con aparatos funcionales. 2da. edición: Mosby; 1997.
10. Hernández J. La máscara facial de protracción en el tratamiento temprano de la maloclusión clase III. Revista Estomatología. 2006; 14 (2): 6-11.

Correspondencia:

Parés Vidrio Fernando

E-mail: paresfer@yahoo.es

Día del Dentista, según la cosmovisión maya.

Day of the dentist, according to the Mayan cosmivision.

Eduardo Ensaldo-Fuentes,* Eduardo Ensaldo-Carrasco,‡ Ricardo Rivas-Muñoz*

RESUMEN

El día del odontólogo tradicionalmente se festeja el 9 de febrero, en conmemoración a Santa Apolonia, quien el 9 de febrero del año 248 d.C., por no renunciar a su fe cristiana, es martirizada quitándole los dientes. Sin embargo, existe una historia de origen maya, escrita en el *Popol Vuh*, la de *Vucub Caquix*, ave mítica antropomorfa, a quien se le extraen los dientes. Este hecho acontece antes de la creación del mundo, el 13 de agosto del año 3114 a.C. Este hallazgo surge al relacionar el *Popol Vuh* con las imágenes representadas en la vasija maya K 1226, la estela 25 de Izapa y las inscripciones de la estela de Cobá, Quintana Roo. Por lo anterior, proponemos que este acontecimiento podría tomarse en cuenta para conmemorar en México el día del dentista el 13 de agosto, puesto que ello sería una forma de revalorar y reafirmar nuestra identidad prehispánica.

Palabras clave: Dentista, dientes, Apolonia, *Vucub Caquix*, *Popol Vuh*, árbol, vía láctea, vasija, estela.

ABSTRACT

The dentist's day is traditionally celebrated on February 9, in commemoration of Santa Apolonia, who on February 9 of the year 248 AD, for not giving up her Christian faith, is martyred by taking her teeth. However, there is a story of Mayan origin, written in Popol Vuh, that of Vucub Caquix, a mythical anthropomorphic bird, whose teeth are extracted. This fact occurs before the creation of the world, on August 13, 3114 BC. This finding arises when the Popol Vuh is related to the images represented in the Mayan vessel K 1226, stela 25 of Izapa and the inscriptions of the stela de Cobá, Quintana Roo. Therefore, we propose that this event could be taken into account to commemorate August 13, as the day of the dentist, as a way to revalue and reaffirm our pre-Hispanic identity.

Keywords: Dentist, teeth, Apollonia, *Vucub Caquix*, *Popol Vuh*, tree, milky way, vessel, stela.

INTRODUCCIÓN

La conmemoración del Día Nacional del Odontólogo, tradicionalmente se festeja el 9 de febrero,¹ que de acuerdo con el calendario es el día de Santa Apolonia. Esta herencia conmemorativa proviene, como consecuencia histórica, de la conquista de México por los españoles, comandados por Hernán Cortés, mismos que impusieron la religión cristiana.

A pesar de los intentos del exterminio de las creencias culturales de los antiguos pobladores de México por parte de los conquistadores, muchas de éstas prevalecieron. Una de las fuentes documentales más importantes y reveladoras de la cosmovisión prehispánica maya es el

Popol Vuh, en el cual se relata la historia de la extracción múltiple de dientes realizada por un anciano a *Vucub Caquix*, un ave vanidosa que se jactaba de su belleza.² Linda Schele al hacer un estudio comparativo e interpretación de diversos hallazgos arqueológicos, establece la fecha, de las antes mencionadas extracciones dentales: 13 de agosto de 3114 a.C.³

Al revalorar la riqueza de nuestro reservorio cultural prehispánico, proponemos integrar el día 13 de agosto para la celebración del Día del Odontólogo como una forma de homenajear y afirmar nuestra identidad mexicana.

Por otro lado, el patrono maya de los dentistas, según el contexto maya, es la dualidad primigenia mencionada en el *Popol Vuh*, la cual se manifiesta en diferentes escenarios, con distintos nombres, Tepeu y Gucumatz, los formadores.⁴

* Facultad de Estudios Superiores Iztacala de la Universidad Nacional Autónoma de México. Tlalnepantla de Baz, México.

‡ Comisión Nacional de Arbitraje Médico, México. Universidad de Edimburgo, UK.

Recibido: 16 Diciembre 2019.

Aceptado para publicación: 18 Diciembre 2019.



ANTECEDENTES

Santa Apolonia es, en el santoral cristiano, considerada como la patrona de los dentistas. Esta tradición se basa en

que en la ciudad de Alejandría (Egipto), el 9 de febrero del año 248 d.C., Apolonia fue martirizada por negarse a renunciar a su fe cristiana y sus dientes le fueron fracturados y extirpados. Lo sobresaliente de esta historia es que, antes de morir en la hoguera, se ofreció a interceder ante Dios por aquéllos que sufrieran dolores dentales.⁵ Por lo que Santa Apolonia podría considerarse, más bien, como la Santa Patrona de los pacientes, es decir, aquéllos que sufren dolores dentales. Esto se aprecia en el siguiente rezo a Santa Apolonia:

«Bendita Santa Apolonia, que por tu virginidad y martirio mereciste del Señor ser instituida abogada contra el dolor de muelas y dientes. Te suplicamos fervorosos interceda con el Dios de las misericordias para que esta criatura (nombre del doliente) sea sanada. Señor: accede benigno a la súplica que te dirigimos. Amén (Después se rezará un Padre Nuestro a Santa Apolonia y tres a la Santísima Trinidad).»⁶

En este rezo se le pide a Santa Apolonia que abogue, ante el Señor, por el martirio de los que padecen el «dolor de muelas y dientes»; en tal caso sería la Santa Patrona de los dolientes y no de los dentistas. Entonces, ¿por qué se le considera a Santa Apolonia como la patrona de los dentistas y no de los pacientes? Quizá un motivo probable

de la canonización de Apolonia radique históricamente en el intento de eliminar el culto pagano de adoración a Apolo, dios de la medicina. Esto fue identificado por Salvador Lerman (1974) al señalar que «(...) posiblemente el hecho de que la historia de Santa Apolonia no sea más que una forma de culto de Apolo entre los cristianos que no pudiendo adorar al Sol para calmar sus dolores dentarios, por ser un Dios pagano, crearon una Santa con su nombre (Apolo-nia) en una Virgen cristiana martirizada en el siglo III d. De J.C, (año 248) en Alejandría, bajo el reinado de Filipo el Árabe.»⁷

Independiente de las razones que sugiere Salvador Lerman, también podríamos interpretar que el odontólogo es «un Instrumento Divino, por medio del cual se realiza la voluntad del Señor, para aquellos creyentes que invoquen a Santa Apolonia.»

En el México antiguo existe un mito maya prehispánico que relata un acto quirúrgico consistente en múltiples extracciones dentales, realizadas a *Vucub Caquix* (siete guacamayo).² Las extracciones dentales fueron efectuadas por quien podría ser considerado «El Patrono de los Dentistas».

El probable Patrono maya de los dentistas es la dualidad primigenia *Tepeu* y *Gucumatz*, mencionada en el *Popol Vuh*, la cual se manifiesta en diferentes escenarios, con distintos nombres, el nombre que tiene el anciano,

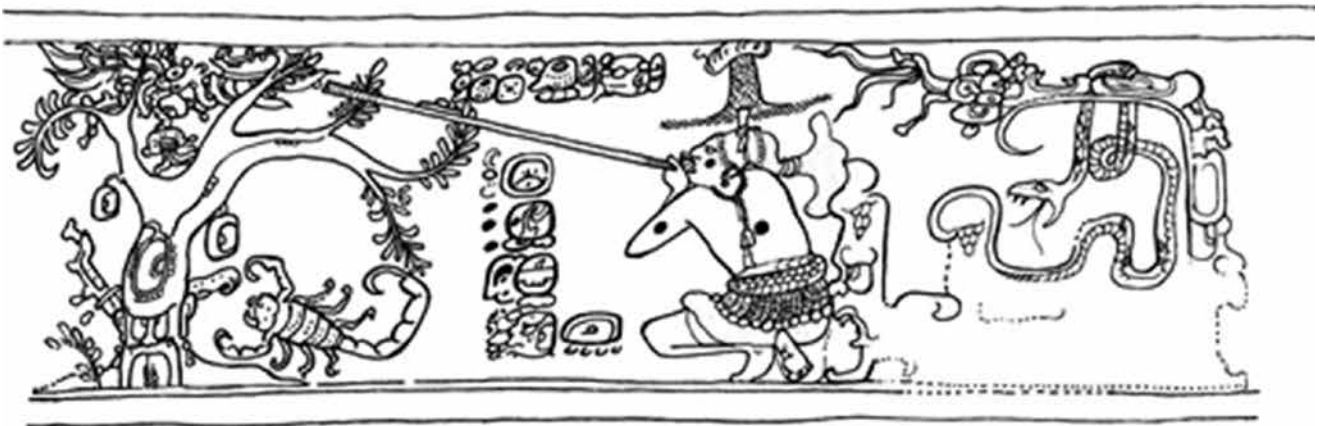


Figura 1: Hunahpú con un tiro de cerbatana, le provoca el dolor de dientes y mandíbula a *Vucub Caquix*. Dibujo de: Linda Schele, <http://research.famsi.org/schele.html>

Linda Schele (2001) investiga e identifica al ave *Itzam-Yeh* (prototipo del periodo clásico de *Vucub Caquix*), al cerbatanero que es Hunahpú y al escorpión que se encuentra al pie del árbol, que sorprendentemente representa y coincide en nombre y ubicación con la constelación de escorpión, de la cosmogonía actual, a diferencia de sagitario, que es la constelación que prosigue y que para los mayas era la serpiente de cascabel, misma que en esta vasija se aprecia colgada de una rama del árbol. Por otro lado, Dennis Tedlock⁸ menciona que Miguel Alvarado López, su informante maya, le comunicó que el Siete Guacamayo son, en igual número, las siete estrellas de la osa mayor (Tedlock, 1993: 341); todo lo anterior confirma que el mito es escenificado en la bóveda celeste, por las estrellas, como lo corrobora la interpretación de los glifos que se encuentran delante del cerbatanero, en esta misma vasija, en la que se lee: «Entró en el cielo *Itzam-Yeh*».




Figura 2: Estela 25 de Izapa. Dibujo de: Oswaldo Chinchilla Mazariegos.

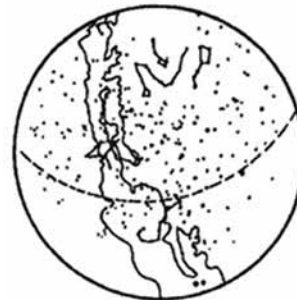
en este mito, es (en lengua maya quiche) Saqi Nim Aq, Gran Jabalí Blanco, y Saqi Nima Tziz, Gran Pizote Blanco (coatí de nariz blanca).⁹

Narra el *Popol Vuh*² que *Vucub Caquix* (siete guacamayo) era una ave antropomorfa, que se creía Dios (¿lucifer bíblico?), muy arrogante, vanidoso y orgulloso de sus atributos físicos, ya que poseía una enorme belleza; sus ojos eran de metales preciosos que brillaban como el sol, su nariz blanca y resplandeciente como la luna y sus dientes, llenos de piedras preciosas, eran majestuosos como la faz del cielo, todo esto le daba la sensación de ser la culminación de la creación, por lo que se declaró ser el sol, la luna y clamaba para que todos lo adorasen. Dos muchachos gemelos, Hunahpú e Ixbalanqué, dijeron: «No está bien que esto sea así delante del Corazón del Cielo, acabemos con él y sus riquezas, sus piedras verdes, sus metales preciosos, sus esmeraldas, de que se enorgullece, porque no debe envanecerse por el poder ni por la riqueza. Y además todavía no se habían creado ni el sol ni la luna».

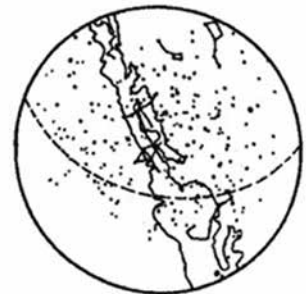
Los hermanos gemelos se dirigieron entonces al árbol de Nance, el alimento preferido del pajarraco, donde acostumbraba comer; le esperaron y al verlo entre las ramas Hunahpú le disparó con su cerbatana y le dio en la quijada, *Vucub Caquix* cayó desde lo alto del árbol,

trataron de apresarlo, pero en la lucha el ave le arrancó un brazo a Hunahpú y huyó.

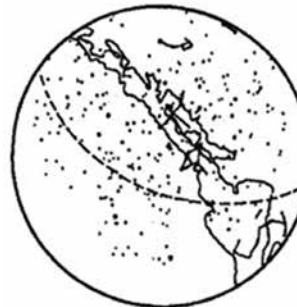Los hermanos gemelos, entonces, buscaron la ayuda de su abuelo diciéndole: «Acompañadnos, para recoger mi brazo y decid que somos vuestros nietos huérfanos, con los que compartes el pan que ganas, curando los ojos, poniendo los huesos en su lugar y quitando los gusanos de los dientes»; al acercarse a la casa de *Vucub Caquix* éste le preguntó al anciano: «¿Qué es lo que les trae por aquí?»; el abuelo respondió lo convenido y *Vucub Caquix* le suplicó que lo curara, pues padecía dolores en todos los dientes, ya que dos demonios le hirieron en la mandíbula. El anciano después de examinarlo le respondió: «La causa de tu dolor es debido a que tus dientes están llenos de gusanos, así que hay



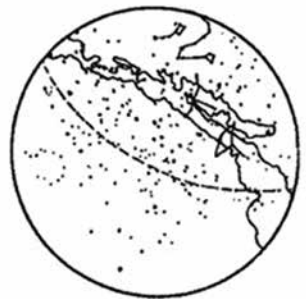Sunset at 6:38 pm



8:38 pm: the crocodile tree turns as *Itzam-Yeh* dives toward the horizon



10:38 pm: *Itzam-Yeh* knocked out of the crocodile tree, readying the sky for creation



12:38 am: the crocodile tree transforms into the cosmic monster

Figura 3: Al ocultarse el sol, el 13 de agosto (6.38 pm), se observa a la osa mayor (*Vucub Caquix*), «entrando al cielo» queriéndose apropiarse del árbol de «el mundo de arrogancia», es repelido por un tiro de cerbatana (8.38 pm), y finalmente le son extraídos sus dientes y muere (10:38 pm), hecho que se comprueba al desaparecer la osa mayor de la bóveda celeste. Dibujos de: Linda Schele.

que sacarlos». *Vucub Caquix* en ese momento emitió el sentido y el valor de lo que representan los dientes en la cultura maya y le dijo al anciano: «Mis dientes son mi sustento y poder, por ellos soy Señor, no está bien que los pierda». El anciano le respondió: «No te preocupes, en su lugar te implantaré unos dientes de hueso; forzado por el dolor *Vucub Caquix* aceptó el tratamiento y una vez despojado de sus dientes vio cómo perdió su señorío, al momento el anciano le implantó dientes de masa de maíz en la mandíbula y antes de morir le fueron arrancados también sus metales preciosos. Finalmente le colocó el brazo a Hunahpú.²

Después de leer esta historia emprendimos la búsqueda específica de la imagen que correspondiera a una extracción dental realizada a un guacamayo por un anciano, así que recurrimos a la iconografía maya. Nuestra búsqueda no tuvo el resultado esperado, pero más sorprendente es lo que exponemos a continuación: nos encontramos con dos imágenes, una corresponde a la vasija maya estilo códice K1226 del periodo clásico, propiedad del Museo de Arte Fino en Boston, Massachusetts, en la cual se aprecia a un cazador en cuclillas, sosteniendo una cerbatana con ambas manos y apuntando hacia un árbol en el que se aprecia un ave cayendo de cabeza (*Figura 1*).

Para los mayas el concepto de cielo era un túnel que se extendía desde el eje polar norte hasta escorpión en el sur; al transpolar esta posición guiada por mapas estelares a la imagen de la vasija (*Figura 1*), Linda Schele (Schele 2001: 74)¹⁰ propone que el árbol (*Wakah-Chan*), donde se posa el ave, es simbólicamente la vía láctea que se levanta de sur a norte y que se manifiesta con plenitud el 13 de agosto, con escorpión en el extremo sur, en forma similar a la imagen de la vasija antes mencionada.

La segunda imagen representativa de este mito maya-quiché se encuentra en la estela número 25 de Izapa (*Figura 2*), en la cual vemos un cocodrilo extendido de forma vertical (como si estuviera colgando de su cola y con sus fauces apuntando al piso), sus patas delanteras representan las raíces de un árbol, su dorso escamoso constituye el tronco del árbol, el cual se ramifica hacia arriba, las patas traseras y su cola ahora son ramas, es un árbol cocodrilo; es otra imagen representativa del *Wakah-Chan* o vía láctea, en cuya rama, la más alta del árbol, lado izquierdo del lector, se posa un ave celeste con majestuoso tocado que está mirando de frente a *Vucub Caquix*, lado derecho del lector, el cual es identificado por sus características alas serpentina, plumas, cola, pico⁸ y sosteniendo un brazo humano en su vientre; esta ave se encuentra amarrada (cautiva) por una serpiente que le circunda el cuerpo y que baja enredándose en un poste

o báculo, el cual es sostenido por Hunahpú, que está al pie del mismo, sin su brazo izquierdo y en su lugar se aprecian gotas de sangre (símbolo trifoliado).

Para verificar el significado simbólico de ambas imágenes, Linda Schele (2001, p 55-119.)¹⁰ también las relacionó con los huesos labrados, con escenas de canoa, encontrados en el entierro 116 de Tikal, Guatemala y buscó la posición de la constelación de escorpión y de la osa mayor en la fecha del 13 de agosto del año 690 d.C., fecha correspondiente a 4 *Ahau*, 8 *Kum'ku* vinculada al día de la creación inscrita, en el Tablero de La Cruz, Palenque, Chiapas y la estela 1 de Cobá, Quintana Roo. El resultado que obtuvo lo verificó en dos planetarios diferentes, el Planetario Hayden del *American Museum of Natural History*, New York y el Planetario Hansen de Salt Lake, Utah, cuyo resultado expongo a continuación:

«Al oscurecerse el cielo el 13 de agosto (6:38 pm), se observa a la osa mayor (*Vucub Caquix*), 'entrando al cielo' queriéndose apropiarse del árbol del mundo o vía láctea, ante su pretensión y arrogancia es repelido por un tiro de cerbatana (8:38 pm), y finalmente le son extraídos sus dientes y muere (10:38 pm), hecho que se comprueba al desaparecer la osa mayor de la bóveda celeste (*Figura 3*), posteriormente el árbol cocodrilo se transforma en canoa cocodrilo que lleva al Dios del maíz, Hu Nal Ye, para que realice la creación del mundo el 13 de agosto de 3114 a.C., según lo inscrito en la estela 1 de Cobá, Quintana Roo.»

CONCLUSIONES

En el contexto prehispánico maya, el 13 de agosto de 3114 a.C. es cuando se realiza la creación, no sin antes extraerle los dientes a *Vucub Caquix*; este acto simbólico es observable en la bóveda celeste y se sigue repitiendo cada año hasta nuestra era. Por todo lo antes mencionado, la propuesta es: festejar en México el Día del Odontólogo el 13 de agosto.

En relación al nombre del patrono del dentista maya, Nahum Megged (1991), se refiere al simbolismo de la dualidad primigenia mencionada en el *Popol Vuh*, la cual se manifiesta en diferentes escenarios, con diferentes nombres, de la siguiente forma:

«(...) así fue creado por Tepeu y Gucumatz, los formadores, que se transforman en la figura de Ixpiyacoc e Ixmucané, que en el contexto cosmogónico maya, son los creadores, los ancianos y adivinos...» «Estos abuelos de los gemelos son seres centrales en la teogonía local (dos fases solares) y acompañan desde un principio al corazón del cielo, siendo el equivalente masculino y femenino de

la pareja masculina de progenitores (creador y formador). Esta pareja de abuelos divinos, es la que relaciona a la teogonía del libro básico con las andanzas de los gemelos».

De acuerdo con la cita anterior el nombre del patrono de los dentistas, según el contexto maya es Tepeu-Gucumatz.

BIBLIOGRAFÍA

1. Cámara de Diputados. H. Congreso de la Unión. LXIII Legislatura. "Día Nacional del Odontólogo" Boletín N°. 3391, 10 de abril de 2014.
2. Recinos A. *Popol Vuh*. México: Fondo de Cultura Económica; 2003. pp. 33-39.
3. Freidel D, Schele L, Parker J. *El cosmos maya*. México: Fondo de Cultura Económica; 2001.
4. Megged N. *El Universo del Popol Vuh*. México: Editorial Diana; 1991. p. 43.
5. Rivas R. Santa Apolonia. Disponible en: https://www.iztacala.unam.mx/rrivas/lecturas/historia/santa_apolonia/stapolonia.html
6. Papa León Magno. *Enchiridión Leonis Papae* (1740). México: Editorial Roca; 1976. p. 89. En: Sanfilippo BJ. *La leyenda de Santa Apolonia y el día del Dentista*. Editada por la Asociación Dental del Distrito Federal. México: 1990. p. 14.
7. Lerman S. *Historia de la odontología y sus ejercicio legal*. Argentina: Editorial Mundi; 1974. p. 27.
8. Tedlock D. *Popol Vuh*. México: Diana; 1993. p. 149.
9. Craveri M. *Popol Vuh Herramienta para una lectura crítica del texto K'iche'*. México: Universidad Nacional Autónoma de México; 2013. p. 28.
10. Schele L, Wanyerka P. The proceedings of the Maya hieroglyphic Workshop. Volumes 2001-2004. U.Texas: P. Wanyerka; 2001. Digit. 2011.

Correspondencia:

Ricardo Rivas Muñoz

E-mail: rivasmr@prodigy.net.mx

www.medigraphic.org.mx

Dr. Raúl G Caffesse (1939-2019)

El Dr. Raúl Guillermo Caffesse fue un amado esposo, padre devoto, abuelo orgulloso, excelente profesor, científico e investigador en periodontología, y sobre todo, un entrañable amigo. Falleció el 29 de diciembre de 2019 en Houston, Texas. El Dr. Caffesse nació en San Nicolás, Argentina, el 27 de junio de 1939, sus padres, el Dr. Orfilio Ismael Isidoro Caffesse y Nélide Esther Roucour. Desde la infancia, su familia se mudó a la Ciudad de La Plata, donde creció y dio sus primeros pasos a la ciencia. Inspirado por su padre, un distinguido ortodoncista en Argentina, Raúl Caffesse se graduó en la Universidad de Buenos Aires en 1961, y con su DDS (Doctor in Dental Surgery) por su carrera, creció enormemente su pasión por la periodontología. En los primeros años de egresado trabajó con su padre hasta recibir una beca para realizar su maestría en la Universidad de Michigan. En 1967, al concluir su Maestría en Ciencias de la Periodontología, regresó a La Plata y posteriormente regresó a la Universidad de Buenos Aires para obtener su doctorado. Durante ese tiempo, volvió a conectarse con la mujer que se convertiría en su compañera durante el resto de su vida, Elena Rosalía Hernandorena. Se casaron en mayo de 1969, por lo que resultaría en un matrimonio hermoso que llegó hasta sus bodas de oro por los 50 años.

Su primer hijo nació en 1970 y en 1972 la familia Caffesse regresó a Ann Arbor, Michigan, donde el Dr. Caffesse fungiría como profesor visitante en la Universidad de Michigan. Ese nombramiento temporal se hizo permanente, y estaba claro que no volverían pronto a Argentina. Posteriormente, Caffesse se convirtió en el director del Departamento de Periodontología de la Universidad de Michigan, ocupando la silla de su maestro el Dr. Sigurd Peder Ramfjord (1911-1997). La familia hizo su vida en Ann Arbor, y en 1975 ya tenían tres amorosos hijos, todos ellos estaban en camino a convertirse en unos fanáticos de Michigan Wolverines.

En 1988, la familia Caffesse se mudó a una linda casa en Sugar Land, Texas, cuando Raúl aceptó el cargo de Director del Departamento de Periodontología y Director de la División de Educación



Avanzada en el Centro de Ciencias de la Salud en el Dental Branch de la Universidad de Texas en Houston. Después de un corto tiempo se convirtió en el Decano de la University of Texas Health Science Center at Houston (UTHSC). Siempre se enorgullecó y alegró de ser invitado para enseñar, orientar y guiar principalmente a los estudiantes de postgrado. Fue como un padre o padrino para muchos de nosotros. Yo lo conocí hace más de cuarenta años, y más que mi profesor y mentor, se convirtió en un fraternal amigo.

El Profesor Raúl G Caffesse recibió el Premio de Investigación Clínica de 1989 de la Academia Americana de Periodontología, y el Premio de Periodoncia William J Gies de 1989 por sus contribuciones científicas. Fue honrado en 1991 para establecer el Fondo de Becas Raúl G Caffesse en la Universidad de Texas-Houston, que hasta hoy continúa brindando oportunidades a los estudiantes de odontología. Sus méritos, premios y logros son demasiados para mencionarlos ahora. Publicó más de 500 artículos científicos relacionados con la periodonto-



Figura 1.

logía, y ha sido honrado por numerosas organizaciones internacionales. Recibió cinco títulos de *Doctor Honoris Causa* de universidades de todo el mundo, y durante toda su vida viajó continuamente por los cinco continentes dando conferencias, y enseñando con gran elocuencia la biología y filosofía del tratamiento periodontal. El Dr. Caffesse estaba especialmente orgulloso de ser honrado por su *alma mater*, la Universidad de Buenos Aires, que en reconocimiento a sus grandes contribuciones a la periodontología pusieron su nombre «Prof. Dr. Raúl G Caffesse» a la sala de conferencias de postgrado, al igual que en la clínica del postgrado de la Universidad Intercontinental de la Ciudad de México. Durante los últimos 20 años, pasó su tiempo dirigiendo investigaciones y cursos de educación continua en España y México. Hasta los últimos años, Raúl Caffesse fue profesor visitante del Máster en Periodoncia de la Universidad Complutense de Madrid y en la Universidad de Barcelona.

Raúl Caffesse fue un esposo amoroso, orgulloso padre y un tierno abuelo. Su familia y sus amigos eran lo primero, y él siempre estuvo dispuesto a ayudar con una sonrisa a quien se lo pidiera. Sus lazos con Argentina y sus seres queridos siempre se mantuvieron unidos, independientemente de los años que pasó en los Estados Unidos. Él y Elena eran miembros activos de la Casa Argentina de Houston, y Raúl se desempeñó como su presidente en 1994. También se aseguró de inculcar su amor por la familia y la tradición por la convivencia con sus hijos y nietos, viajando con frecuencia a Argentina para fortalecer su conexión con sus raíces familiares. No había nada que lo hiciera más feliz que compartir un asado, un chorizo a la sidra y un buen Malbec argentino.

Durante los últimos 15 años, a pesar de los viajes frecuentes, Raúl Caffesse nunca perdió la oportunidad de asistir a las actividades escolares de sus nietos, y se

enorgulleció de estar siempre atento para animarlos. Siempre estaba dispuesto para las recogidas de la escuela, citas con el médico o cualquier otra cosa que su familia necesitara.

Mi maestro Caffesse fue generoso, amable, solidario e infinitamente optimista. Tenía una profunda pasión por los viajes y lo convirtió en una prioridad para hacerlo, en lo posible, acompañado por su familia. Esas épicas vacaciones familiares a su villa en el Mediterráneo se convirtieron en su pasión sibarita. En cuanto había oportunidad, viajaban juntos a muchos países. Caffesse siempre se centró en enriquecer la vida de sus hijos al exponerlos al arte, la música, la arquitectura, la historia y la cultura. Su fascinación por la música y las artes era inigualable. Él y Elena fueron partidarios de la Sinfónica de Houston, la Gran Ópera y el Ballet. Pero independientemente de sus pasiones, nada le dio más alegría que el tiempo que pasaba alrededor de la mesa con su esposa, hijos, nietos, familiares y amigos, disfrutando de una buena comida y unos buenos vinos aderezados con una deliciosa conversación, grandes anécdotas y risas interminables en una buena velada.

A Raúl le sobreviven su esposa Elena; sus hijos, María Victoria Caffesse, Ana Marcela Caffesse Touchstone y Luis Esteban (Nadia) Caffesse; sus nietos Sebastián Marco Touchstone y Matías Luca Touchstone; sus hermanas Cecilia (Alberto) Pagola, Mónica (Horacio) Raverta; cuñada Marta Hernandorena, cuñado Martín (Susu) Hernandorena; sobrinas y sobrinos en Argentina, España y Costa Rica, y muchos, muchísimos colegas y queridos amigos. Dr. Raúl G. Caffesse, *requiem cantim pace*.

Agustín Zerón
Especialista en Endo-Periodontología, ExProfesor
de Periodontología, UNAM, UIC, UDEFA y UNITEC.

www.medigraphic.org.mx

Instrucciones de publicación para los autores

La **Revista ADM**, Órgano Oficial de la Asociación Dental Mexicana, Federación Nacional de Colegios de Cirujanos Dentistas, AC, es una publicación que responde a las necesidades informativas del odontólogo de hoy, un medio de divulgación abierto a la participación universal así como a la colaboración de sus socios en sus diversas especialidades.

Se sugiere que todo investigador o persona que desee publicar artículos biomédicos de calidad y aceptabilidad, revise las recomendaciones del **Comité Internacional de Editores de Revistas Médicas (ICMJE)**. Los autores de publicaciones encontrarán en las recomendaciones de este documento valiosa ayuda respecto a cómo hacer un manuscrito y mejorar su calidad y claridad para facilitar su aceptación. Debido a la extensión de las recomendaciones del Comité Internacional, integrado por distinguidos editores de las revistas más prestigiadas del mundo, sólo se tocarán algunos temas importantes, pero se sugiere que todo aquel que desee publicar, revise la página de del ICMJE.

La versión 2018 de los *Uniform requirements for manuscripts submitted to biomedical journals* se encuentra disponible en www.icmje.org. Una traducción al español de esta versión de los «Requisitos de uniformidad para los manuscritos remitidos a las publicaciones biomédicas» se encuentra disponible en:

www.medigraphic.com/requisitos

Uno de los aspectos importantes son las consideraciones éticas de los autores de trabajos. Se considera como autor a alguien que ha contribuido sustancialmente en la publicación del artículo con las implicaciones académicas, sociales y financieras. Sus créditos deberán basarse en:

- a) Contribución sustancial en la concepción, diseño y adquisición de datos.
- b) Revisión del contenido intelectual.
- c) Aprobación de la versión final que va a publicar.

Cuando un grupo numeroso lleva a cabo un trabajo deberá identificarse a los individuos que aceptan la responsabilidad en el manuscrito y los designados como autores deberán calificar como tales. Quienes se encarguen de la adquisición de fondos, recolección de datos y supervisión

no pueden considerarse autores, pero podrán mencionarse en los agradecimientos.

Cada uno de los autores deberá participar en una proporción adecuada para poder incluirse en el listado.

La revisión por pares es la valoración crítica por expertos de los manuscritos enviados a las revistas y es una parte muy importante en el proceso científico de la publicación. Esto ayuda al editor a decidir cuáles artículos son aceptables para la revista. Todo artículo que sea remitido a la **Revista ADM** será sometido a este proceso de evaluación por pares expertos en el tema.

Otro aspecto importante es la privacidad y confidencialidad a la que tienen derecho los pacientes y que no puede infringirse. La revista solicitará a los autores incluir el informe del consentimiento del paciente.

Sólo se admiten artículos originales, siendo responsabilidad de los autores que se cumpla esta norma. Las opiniones, contenido, resultados y conclusiones de los trabajos son responsabilidad de los autores. La **Revista ADM**, Editores y Revisores pueden no compartirlos.

Todos los artículos serán propiedad de la *Revista ADM* y no podrán publicarse posteriormente en otro medio sin la autorización del Editor de la misma. Los autores ceden por escrito los derechos de sus trabajos (*copyright*) a la **Revista ADM**.

La **Revista ADM** es una publicación dirigida al odontólogo de práctica general. Incluirá su publicación trabajos de Investigación, Revisión bibliográfica, Práctica Clínica y Casos Clínicos. Los autores al enviar sus trabajos indicarán en qué sección (tipo de artículo) debe quedar incluido, aunque el cuerpo de Editores, después de revisarlo, decida modificar su clasificación.

Para evitar rechazo o demora de la publicación favor de cumplir puntualmente con las instrucciones generales especificadas en la lista de verificación.

Los artículos deberán enviarse a la Revista ADM, a través del editor electrónico en línea disponible en:

<http://adm.medigraphic.com>

Donde podrás, además de incluir tus trabajos, darles seguimiento en cualquier momento.

I. Artículo original. Se recomendarán para su publicación las investigaciones analíticas tales como encuestas transversales, investigaciones epidemiológicas, estudios de casos y controles, así como ensayos clínicos controlados. Tiene las siguientes características:

- a) **Título:** Representativo de los hallazgos del estudio. Agregar un título corto para las páginas internas.
- b) **Resumen estructurado:** Debe incluir introducción, objetivo, material y métodos, resultados y conclusiones; en español y en inglés, con palabras clave y *key words*.
- c) **Introducción:** Describe los estudios que permiten entender el objetivo del trabajo, mismo que se menciona al final de la introducción (no se escriben aparte los objetivos, la hipótesis ni los planteamientos).
- d) **Material y métodos:** Parte importante que debe explicar con todo detalle cómo se desarrolló la investigación y, en especial, que sea reproducible. (Mencionar tipo de estudio, observacional o experimental.)
- e) **Resultados:** En esta sección, de acuerdo con el diseño del estudio, deben presentarse todos los resultados; no se comentan. Si hay cuadros de resultados o figuras (gráficas o imágenes), deben presentarse aparte, en las últimas páginas, con pie de figura.
- f) **Discusión:** Con base en bibliografía actualizada que apoye los resultados. Las conclusiones se mencionan al final de esta sección.
- g) **Bibliografía:** Deberá seguir las especificaciones descritas más adelante.
- h) **Número de páginas o cuartillas:** Un máximo de 12. Figuras: no más de cuatro. Tablas: cinco máximo.

II. Trabajos de revisión. Se aceptarán aquellos artículos que sean de especial interés y supongan una actualización en cualquiera de los temas:

- a) **Título:** Que especifique claramente el tema a tratar.
- b) **Resumen:** En español y en inglés, con palabras clave y *key words*.
- c) **Introducción** y, si se consideran necesarios, subtítulos. Puede iniciarse con el tema a tratar sin divisiones.
- d) **Bibliografía:** Reciente y necesaria para el texto.
- e) **Número de cuartillas:** 12 máximo. No debe incluir más de cuatro figuras y cinco tablas.

III. Casos clínicos. Se presentarán uno o varios casos clínicos que sean de especial interés para el odontólogo de práctica general:

- a) **Título:** Debe especificar si se trata de un caso clínico o una serie de casos clínicos.
- b) **Resumen:** Con palabras clave y *abstract* con *key words*. Debe describir el caso brevemente y la importancia de su publicación.
- c) **Introducción:** Se trata la enfermedad o causa atribuible.
- d) **Presentación del (los) caso(s) clínico(s):** Descripción clínica, laboratorio y otros. Mencionar el tiempo en que se reunieron estos casos. Las figuras o cuadros van en hojas aparte.
- e) **Discusión:** Se comentan las referencias bibliográficas más recientes o necesarias para entender la importancia o relevancia del caso clínico.
- f) **Número de cuartillas:** Máximo ocho. No debe tener más de ocho figuras y dos tablas.

IV. Educación continua. Se publicarán artículos diversos. La elaboración de este material se hará a petición expresa de los Editores de la Revista.

V. Práctica clínica. En esta sección se incluyen artículos de temas diversos como mercadotecnia, ética, historia, problemas y soluciones de casos clínicos y/o técnicas o procedimientos específicos. No tendrán una extensión mayor de 13 páginas (incluidos los resúmenes y la bibliografía). No deben de tener más de 10 figuras o fotografías. Si el trabajo lo justifica podrán aceptarse hasta 15 imágenes.

Los requisitos se muestran en la lista de verificación. El formato se encuentra disponible en www.medigraphic.com/pdfs/adm/od-instr.pdf (PDF). Los autores deberán descargarla e ir marcando cada apartado una vez que éste haya sido cubierto durante la preparación del material para publicación.

El Colegio de Cirujanos Dentistas de Oaxaca, A.C.
filial de la Asociación Dental Mexicana (ADM),
invita a la:

LXX REUNIÓN DENTAL DE PROVINCIA OAXACA 2020

4, 5 Y 6 DE JUNIO

Sede: Centro Cultural y de
Convenciones Oaxaca.



Mayores informes.

✉ dentaldeprovinciaoaxaca2020@outlook.com

☎ C.D. Laly Rodríguez Carballido.
9511719712.

☎ C.D. Manuel de Jesús Melchor Sánchez.
9511790117.

☎ C.D. José Luis Ortiz García.
9511094032.

📍 Centro Cultural y de
Convenciones Oaxaca.

📘 [ReunionDentalDeProvinciaOaxaca2020](https://www.facebook.com/ReunionDentalDeProvinciaOaxaca2020)

📧 [RDPOAXACA2020](https://www.instagram.com/RDPOAXACA2020)

